**DOG**
Deutsche Ophthalmologische Gesellschaft

Gesellschaft für Augenheilkunde

**DOG 2015**
1.-4. Oktober 2015
Estrel, Berlin

**Präsident der DOG**
Prof. Dr. Karl Ulrich Bartz-Schmidt
Tübingen

# DOG 2015

## Vorab-Pressekonferenz anlässlich des 113. Kongresses der Deutschen Ophthalmologischen Gesellschaft (DOG)

**Termin**: Donnerstag, 24. September 2015, 11.00 bis 12.00 Uhr
**Ort:** Tagungszentrum im Haus der Bundespressekonferenz, Raum 1/2
**Anschrift:** Schiffbauerdamm 40/Ecke Reinhardtstraße 55,
10117 Berlin-Mitte

## Themen und Referenten:

**Highlights und Schwerpunkte der DOG 2015**
*Professor Dr. med. Ulrich Bartz-Schmidt*
Präsident der Deutschen Ophthalmologischen Gesellschaft (DOG),
Klinikdirektor des Departments für Augenheilkunde sowie
Stellvertretender Leitender Ärztlicher Direktor des Universitätsklinikums Tübingen

**Schluss mit medizinischen Mythen –**
**Augentropfen sind keine Gefahr während Schwangerschaft und Stillzeit**
*Privatdozent Dr. med. Thomas Neß*
Leiter des Schwerpunkts Uveitis, Klinik für Augenheilkunde, Universitätsklinikum Freiburg

**Weniger Smartphone, mehr Spielplatz:**
**Was raten Studien zur Minderung der Kurzsichtigkeit bei Kindern?**
*Professor Dr. med. Wolf Lagrèze*
Leitender Arzt der Sektion Neuroophthalmologie, Kinderophthalmologie und Schielbehandlung, Klinik für Augenheilkunde, Universitätsklinikum Freiburg

**Sehnerv-Entzündung bei jungen Frauen kann Multiple Sklerose ankündigen**
*Professor Dr. med. Klaus Rüther*
Mitglied des Gesamtpräsidiums der DOG, Facharztpraxis für Augenheilkunde, Berlin

**Alzheimer, AMD, Glaukom: Wann Autofahren zur Gefahr wird**
*Professor Dr. rer. nat. Dr. med. Bernhard Lachenmayr*
Vorsitzender der Verkehrskommission der DOG, niedergelassener Augenarzt, München

**Wenn Rheuma und Neurodermitis ins Auge gehen:**
**Neue Wege in der Therapie von Autoimmunerkrankungen des Auges**
*Professor Dr. med. Arnd Heiligenhaus*
St. Franziskus Hospital, Münster

sowie
*Professor Dr. med. Christian Ohrloff*
Pressesprecher der Deutschen Ophthalmologischen Gesellschaft (DOG)

**Moderation:** *Anne-Katrin Döbler,* Pressestelle DOG, Stuttgart

**Pressekontakt für Rückfragen:**
Kerstin Ullrich/Corinna Deckert
Pressestelle 113. DOG-Kongress
Postfach 30 11 20
70451 Stuttgart
Telefon: 0711 8931-641 und -309
Telefax: 0711 8931-167
ullrich@medizinkommunikation.org
www.dog-kongress.de

**Vor Ort auf dem Kongress**
**vom 1. bis 3. Oktober 2015:**
Raum Straßburg (Erdgeschoss)
Telefon: 030 6831-20010
Telefax: 030 6831-20011

**Pressestelle der DOG**
Kerstin Ullrich
Postfach 30 11 20
70451 Stuttgart
Tel.: +49 711 8931 641
Fax: +49 711 8931 984
ullrich@medizinkommunikation.org

**DOG**
Deutsche Ophthalmologische Gesellschaft e.V.
Geschäftsstelle:
Platenstraße 1
80336 München
geschaeftsstelle@dog.org

**www.dog-kongress.de**
**www.dog.org**

**DOG**
Deutsche Ophthalmologische
Gesellschaft

Gesellschaft
für Augenheilkunde

**DOG 2015**
1.-4. Oktober 2015
Estrel, Berlin

**Präsident der DOG**
Prof. Dr. Karl Ulrich Bartz-Schmidt
Tübingen

# DOG 2015

## Vorab-Pressekonferenz anlässlich des 113. Kongresses der Deutschen Ophthalmologischen Gesellschaft (DOG)

**Termin**: Donnerstag, 24. September 2015, 11.00 bis 12.00 Uhr
**Ort:** Tagungszentrum im Haus der Bundespressekonferenz, Raum 1/2
**Anschrift:** Schiffbauerdamm 40/Ecke Reinhardtstraße 55,
10117 Berlin-Mitte

## Inhalt:

**Pressemitteilungen**

**Redemanuskripte/Fachartikel**

**Lebensläufe der Referenten**

**Bestellformular für Fotos**

*Falls Sie das Material in digitaler Form wünschen, stellen wir Ihnen dieses gerne zur Verfügung.*
*Bitte kontaktieren Sie uns per E-Mail unter:*
*ullrich@medizinkommunikation.org*

**Pressekontakt für Rückfragen:**
Kerstin Ullrich/Corinna Deckert
Pressestelle 113. DOG-Kongress
Postfach 30 11 20
70451 Stuttgart
Telefon: 0711 8931-641 und -309
Telefax: 0711 8931-167
ullrich@medizinkommunikation.org
www.dog-kongress.de

**Vor Ort auf dem Kongress vom 1. bis 3. Oktober 2015:**
Raum Straßburg (Erdgeschoss)
Telefon: 030 6831 20010
Telefax: 030 6831 20011

**Pressestelle der DOG**
Kerstin Ullrich
Postfach 30 11 20
70451 Stuttgart
Tel.: +49 711 8931 641
Fax: +49 711 8931 984
ullrich@medizinkommunikation.org

**DOG**
Deutsche Ophthalmologische
Gesellschaft e.V.
Geschäftsstelle:
Platenstraße 1
80336 München
geschaeftsstelle@dog.org

**www.dog-kongress.de**
**www.dog.org**

**DOG**
Deutsche Ophthalmologische
Gesellschaft

Gesellschaft
für Augenheilkunde

**DOG 2015**
1.-4. Oktober 2015
Estrel, Berlin

**Präsident der DOG**
Prof. Dr. Karl Ulrich Bartz-Schmidt
Tübingen

# DOG 2015:
## 113. Kongress der Deutschen Ophthalmologischen Gesellschaft
## 1. bis 4. Oktober 2015, Estrel Berlin

### Schwangerschaft und Stillzeit
# Augenmedikamente meist ungefährlich, Sehverschlechterung bildet sich zurück

**Berlin, 24. September 2015 – Augentropfen und -salben können in der Regel während Schwangerschaft und Stillzeit angewendet werden. So können werdende Mütter etwa Herpes, bakterielle Entzündungen oder Allergien am Auge behandeln, ohne gesundheitliche Nachteile für das Kind zu befürchten. Entwarnung geben Experten auch für Sehverschlechterungen, die sich bei vielen Schwangeren einstellen. Kurzsichtigkeit und Kontaktlinsenunverträglichkeit bilden sich nach der Entbindung meist von selbst wieder zurück, betont die Deutsche Ophthalmologische Gesellschaft (DOG) im Vorfeld ihres 113. Kongresses. Mit Fragen zu Medikamenten können sich Schwangere an spezielle Beratungszentren wenden.**

Viele Augenerkrankungen lassen sich auch in der Schwangerschaft ohne Nachteile für das ungeborene Kind behandeln. „Dies gilt beispielsweise für eine Infektion mit Herpesviren“, erklärt Professor Dr. med. Karl Ulrich Bartz-Schmidt, Kongress-Präsident und Ärztlicher Direktor der Universitäts-Augenklinik Tübingen. „Die Therapie mit Aciclovir-Salbe ist unbedenklich.“ Auch spricht meist nichts gegen lokal angewendete Antihistaminika, um eine allergische Bindehautentzündung während der Schwangerschaft zu kurieren.

Ist ein Antibiotikum gefragt, um eine bakterielle Entzündung in den Griff zu bekommen, können Betroffene auf Salben mit den Substanzklassen Fluoroquinolone oder Aminoglykoside zurückgreifen. Als Tabletten sind allerdings Präparate aus der Wirkstoffgruppe der Penicilline oder Cephalosporine zu bevorzugen. „Auch diese Antibiotika können in

**Pressestelle der DOG**
Kerstin Ullrich
Postfach 30 11 20
70451 Stuttgart
Tel.: +49 711 8931 641
Fax: +49 711 8931 984
ullrich@medizinkommunikation.org

**DOG**
Deutsche Ophthalmologische
Gesellschaft e.V.
Geschäftsstelle:
Platenstraße 1
80336 München
geschaeftsstelle@dog.org

**www.dog-kongress.de**
**www.dog.org**

Tablettenform in der Stillzeit vorübergehend zur Veränderungen der kindlichen Stuhlflora führen, mit der Folge einer Stuhlverdünnung“, erläutert Privatdozent Dr. med. Thomas Neß, Leiter des Schwerpunktes Uveitis an der Klinik für Augenheilkunde am Universitätsklinikum Freiburg. „Das sollten die Mütter vorher wissen, um sich darauf einstellen zu können.“

Muss der Augendruck während der Schwangerschaft gesenkt werden, gilt Timolol als das Mittel der Wahl. Ist ein Eingriff am Auge erforderlich, sollte nach Möglichkeit örtlich betäubt werden. „Wir empfehlen dafür den Wirkstoff Bupivacain“, so Neß. „Er geht nur minimal in die Muttermilch über.“ Unbedenklich bei gelegentlichem Einsatz ist auch das Mittel Paracetamol, um leichte bis mittelschwere Schmerzen zu bekämpfen. „Bestehen Zweifel beim Einsatz eines Medikaments oder bei einer augenärztlichen Untersuchung, helfen Beratungszentren für Reproduktionstoxikologie und Pharmakovigilanz mit Auskünften weiter“, rät Neß. Sie können unter www.reprotox.de oder www.embryotox.de kontaktiert werden.

Leidet eine werdende Mutter unter Diabetes Typ 1, ist Vorsicht geboten. „Die diabetesbedingte Netzhauterkrankung ist die häufigste Augenerkrankung in der Schwangerschaft“, berichtet Neß. „Sie kann sich in den neun Monaten massiv verschlechtern.“ Deshalb ist eine konsequente Behandlung der diabetischen Retinopathie vor oder spätestens zu Beginn der Schwangerschaft wichtig, ferner eine Kontrolle der Augen mindestens alle drei Monate.

Entwarnung geben die Ärzte für plötzlich auftretende oder sich verstärkende Kurzsichtigkeit, die oft Besorgnis auslöst und zu Besuchen in den Klinikambulanzen führt. „Bei 14 Prozent der werdenden Mütter ändert sich die Brillenstärke“, erläutert Neß. Noch häufiger stellen sich Kontaktlinsenunverträglichkeiten ein. „Das ist bei bis zu dreißig Prozent der Schwangeren der Fall“, erklärt der DOG-Experte aus Freiburg. Ursache ist vermutlich eine veränderte Zusammensetzung der Tränenflüssigkeit sowie eine Zunahme der Dicke von Hornhaut und Linse. „Beide Phänomene bilden sich nach der Geburt aber meist wieder zurück“, beruhigt Neß.

Oftmals werden Augenerkrankungen als Grund für eine Entbindung per Kaiserschnitt herangezogen. „Dies entbehrt einer wissenschaftlichen Grundlage“, betont Neß. Bei Netzhauterkrankungen, einem Glaukom, Kurzsichtigkeit oder nach Augenoperationen ist eine normale Entbindung ohne Gefahr für das Auge möglich.

Worauf bei Medikamenten und Augenerkrankungen während Schwangerschaft und Geburt zu achten ist, diskutieren DOG-Experten auf dem 113. Kongress in Berlin.

Weiterführende Literatur:
http://www.aerzteblatt.de/pdf.asp?id=161303

*Bei Veröffentlichung Beleg erbeten.*

**Terminhinweise:**

- **Symposium „Medizinische Mythen in der Augenheilkunde“**
  Termin: Donnerstag, 1. Oktober 2015, 8.00 bis 9.30 Uhr
  Ort: Estrel Congress & Messer Center Berlin, von Graefe Saal, Sonnenallee 225, 12057 Berlin
- **Pressekonferenz im Rahmen der DOG 2015**
  Termin: Donnerstag, 1. Oktober 2015, 12.30 bis 13.30 Uhr
  Ort: Estrel Congress & Messe Center Berlin, Raum Paris, Sonnenallee 225, 12057 Berlin

**DOG**
Deutsche Ophthalmologische
Gesellschaft

Gesellschaft
für Augenheilkunde

# DOG 2015:

**113. Kongress der Deutschen Ophthalmologischen Gesellschaft**
**1. bis 4. Oktober 2015, Estrel Berlin**

**DOG 2015**
1.-4. Oktober 2015
Estrel, Berlin

**Präsident der DOG**
Prof. Dr. Karl Ulrich Bartz-Schmidt
Tübingen

## Sehschwäche bei Kindern

## Smartphone & Co: Experten erwarten deutlichen Anstieg der Kurzsichtigkeit

**Berlin, 24. September 2015 – Ganze Schulklassen voller Brillenträger? Augenärzte rechnen in Deutschland mit einem deutlichen Anstieg von Kurzsichtigkeit bei Kindern. Ursachen sind vermutlich veränderte Spiel- und Freizeitaktivitäten. Warum der Nachwuchs mehr Spielplatz und weniger Smartphone braucht und welche Augentropfen vor dicken Brillengläsern schützen können, erläutern Experten auf der Vorab-Pressekonferenz zum diesjährigen Kongress der Deutschen Ophthalmologischen Gesellschaft (DOG).**

Experten beobachten weltweit eine deutliche Zunahme der Kurzsichtigkeit, auch Myopie genannt. „Besonders die asiatischen Länder sind von dem unscharfen Sehen in der Ferne betroffen“, sagt Professor Dr. med. Karl Ulrich Bartz-Schmidt, Kongress-Präsident und Ärztlicher Direktor der Universitäts-Augenklinik Tübingen. In China etwa sind in manchen Regionen bis zu 90 Prozent der Jugendlichen und jungen Erwachsenen kurzsichtig.

In Deutschland beträgt der Anteil derzeit 35 bis 40 Prozent. „Wir rechnen aber auch hierzulande mit einem starken Anstieg“, erklärt Professor Dr. med. Wolf Lagrèze, Leitender Arzt der Sektion Neuroophthalmologie, Kinderophthalmologie und Schielbehandlung von der Universitäts-Augenklinik Freiburg. „Die Gründe sind vermutlich veränderte Spiel- und Freizeitaktivitäten mit vermehrter Nutzung von Smartphones und iPads, verbunden mit intensivem Lernverhalten in Räumen, die wenig Tageslicht bieten“, so Lagrèze. In Asien verbringen Kinder viele Stunden täglich am Schreibtisch, um den Anschluss im Bildungsbereich nicht zu verpassen.

**Pressestelle der DOG**
Kerstin Ullrich
Postfach 30 11 20
70451 Stuttgart
Tel.: +49 711 8931 641
Fax: +49 711 8931 984
ullrich@medizinkommunikation.org

**DOG**
Deutsche Ophthalmologische
Gesellschaft e.V.
Geschäftsstelle:
Platenstraße 1
80336 München
geschaeftsstelle@dog.org

**www.dog-kongress.de**
**www.dog.org**

Aus der Analyse leiten sich Gegenmaßnahmen ab. So zeigt eine Studie in Taiwan, dass Schulkinder weniger kurzsichtig werden, wenn sie die Pausen draußen statt drinnen verbringen – Tageslicht schützt vor Brillenbedürftigkeit. „Untersuchungen belegen, dass es mindestens zwei Stunden Aufenhalt im Freien pro Tag sein sollten, wobei Lichtstärken von mindestens 10 000 Lux erreicht werden sollten“, erklärt Lagrèze. Zum Vergleich: Ein bewölkter Tag kann diesen Wert unterschreiten, ein gut beleuchteter Klassenraum bringt es auf maximal 500 Lux. „Um die Lichtintensität zu erhöhen, werden deshalb etwa in Singapur taghelle Schulzimmer erprobt“, so Lagrèze.

Ein zweiter Hebel setzt am Nutzungsverhalten von Smartphone & Co an. „Die Nutzung erfordert eine Nahsicht und findet häufig in Innenräumen statt – zwei Faktoren, die Kurzsichtigkeit fördern können“, erläutert Lagrèze. „Eltern sollten die Online-Nutzung ihrer Kinder deshalb kontrollieren und gegebenenfalls dosieren, in dem sie Alternativen anbieten und ermöglichen“, rät Lagrèze. Nach aktuellen Schätzungen sind in Deutschland zehn Prozent der Dreijährigen und 50 Prozent der Achtjährigen regelmäßig online.

Zusätzlich können medizinische Maßnahmen ergriffen werden, um das Fortschreiten der Kurzsichtigkeit aufzuhalten. Zum einen hilft das Präparat Atropin, das aus der Tollkirsche gewonnen wird und das Augenärzte in einer Konzentration von 0,5 Prozent zur Weitstellung der Pupille nutzen. Jeweils ein Tropfen Atropin in einer Konzentration von 0,01 Prozent abends in beide Augen verlangsamt die Sehschwäche, wie inzwischen mehrere Studien nachgewiesen haben. „In dieser schwachen Konzentration erweitert Atropin die Pupille nicht“, betont Lagrèze.

Zum anderen steht für Jugendliche als Alternative zur Brille eine multifokale Kontaktlinse zur Verfügung, die das Fortschreiten der Myopie ebenfalls mindert. Ein Aufhalten stark voranschreitender Kurzsichtigkeit ist sinnvoll, weil eine Fehlsichtigkeit von mehr als minus sechs Dioptrien das Risiko für andere Augenerkrankungen wie Netzhautablösung, Glaukom und Altersbedingte Makuladegeneration (AMD) stark erhöht.

„Zusammengefasst lautet die wichtigste Empfehlung: mehr Spielplatz, weniger Smartphone“, so Lagrèze. Zumal dieses Freizeitverhalten noch weitere positive

Effekte hat – es verbessert die Stimmung und schützt vor Übergewicht. „Eine wirkungsvolle Maßnahme, die nichts kostet“, freut sich der DOG-Experte.

*Bei Veröffentlichung Beleg erbeten.*

**Terminhinweise:**

- **Kongress-Pressekonferenz im Rahmen der DOG 2015**
  Termin: Donnerstag, 1. Oktober 2015, 12.30 bis 13.30 Uhr
  Ort: Estrel Congress & Messe Center Berlin, Raum Paris, Sonnenallee 225, 12057 Berlin
- **Symposium „Kinderaugenheilkunde: Refraktionsentwicklung, Screening und neue Ansätze zur Amblyopietherapie“**
  Termin: Sonntag, 4. Oktober 2015, 8.30 bis 10.00 Uhr
  Ort: Estrel Congress & Messer Center Berlin, Raum Paris, Sonnenallee 225, 12057 Berlin

**DOG**
Deutsche Ophthalmologische
Gesellschaft

Gesellschaft
für Augenheilkunde

# DOG 2015:

**113. Kongress der Deutschen Ophthalmologischen Gesellschaft**
**1. bis 4. Oktober 2015, Estrel Berlin**

**DOG 2015**
1.-4. Oktober 2015
Estrel, Berlin

**Präsident der DOG**
Prof. Dr. Karl Ulrich Bartz-Schmidt
Tübingen

## Multiple Sklerose

## Warum die Erkrankung oft zuerst zum Augenarzt führt

**Berlin, 24. September 2015 – Plötzlich schmerzt ein Auge, wenn es bewegt wird, wenige Tage später folgt eine Sehverschlechterung. Mit solchen Beschwerden kann sich eine Multiple Sklerose bemerkbar machen, an der in Deutschland jährlich etwa 2 500 Menschen erkranken, davon 70 Prozent Frauen im Alter zwischen 15 und 45 Jahren. Auf der heutigen Vorab-Pressekonferenz zum 113. Kongress der Deutschen Ophthalmologischen Gesellschaft (DOG) erläutern Experten, warum die Erkrankung häufig beim Augenarzt erkannt wird.**

Die Multiple Sklerose (MS), eine Erkrankung von Gehirn und Rückenmark, beginnt häufig als Entzündung des Sehnerven, der das Auge mit dem Gehirn verbindet. „Wir bezeichnen diese Entzündung auch als Optikusneuritis“, erläutert Professor Dr. med. Karl Ulrich Bartz-Schmidt, Kongress-Präsident und Ärztlicher Direktor der Universitäts-Augenklinik Tübingen. Sie stört den neuronalen Datenfluss vom Auge zum Gehirn, die Folge ist eine charakteristische Sehstörung.

„Die Bilder werden dunkler, die Farben als verändert und blass empfunden“, erläutert Professor Dr. med. Klaus Rüther, Spezialist für neuroophthalmologische Erkrankungen in Berlin. In Kombination mit dem Schmerz wird dies als bedrohlich empfunden. „Die Betroffenen befürchten instinktiv, dass sich die Sehstörung nicht von allein bessert und besorgen sich einen Termin beim Augenarzt“, so Rüther.

Der Ophthalmologe kann meist durch einen einfachen Pupillen-Test abklären, ob es sich tatsächlich um eine Optikusneuritis handelt. Im Dunkeln leuchtet der Arzt abwechselnd mit einer Lampe in eines der

**Pressestelle der DOG**
Kerstin Ullrich
Postfach 30 11 20
70451 Stuttgart
Tel.: +49 711 8931 641
Fax: +49 711 8931 984
ullrich@medizinkommunikation.org

**DOG**
Deutsche Ophthalmologische
Gesellschaft e.V.
Geschäftsstelle:
Platenstraße 1
80336 München
geschaeftsstelle@dog.org

**www.dog-kongress.de**
**www.dog.org**

beiden Augen. Zeigt dieser Swinging-flashlight-Test, dass die Pupille im schmerzhaften Auge langsamer reagiert, gibt es kaum noch Zweifel an der Diagnose. Denn der „relative afferente Pupillendefekt“ hat die gleiche Ursache wie die Sehstörung: Das Datenkabel zum Gehirn ist beschädigt.

Zugleich veranlasst der Augenarzt oft eine erste Kernspintomographie vom Gehirn. „Ist der Sehnerv entzündet, zeigt sich dies in der Kernspintomographie häufig als Aufhellung“, erläutert Rüther. Manchmal sind jedoch auch an anderer Stelle Hirngewebsveränderungen zu erkennen – besonders in diesem Fall besteht ein Verdacht auf MS. „Die Diagnose steht allerdings erst fest, wenn sich im Verlauf der Zeit weitere Entzündungsherde im Gehirn zeigen oder erste neurologische Symptome auftreten“, so Rüther.

Diese Entwicklung tritt immerhin innerhalb von fünfzehn Jahren bei der Hälfte aller Patienten mit einer Optikusneuritis ein. „Eine Sehnerventzündung ist daher immer ein Grund, den Patienten auch an einen Neurologen zu überweisen“, erklärt Rüther. Die Ärzte schätzen das Erkrankungsrisiko anhand der Kernspintomographie-Bilder ab. „Wenn bei dem Scan ein bis zwei Entzündungsherde auftreten, erkranken 65 Prozent der Betroffenen später an einer Multiplen Sklerose“, erläutert der Augenspezialist aus Berlin. Zeigt die erste Kernspintomografie keine Herde, beträgt die Wahrscheinlichkeit lediglich 27 Prozent.

Die Behandlung der Optikusneuritis erfolgt in der Regel mit hochdosierten Kortison-Infusionen in die Armvene. Notwendig sei dies allerdings nicht, betont DOG-Experte Rüther. „Die Patienten würden sich auch ohne Therapie in gleichem Maße von der Sehstörung erholen, das zeigen Studien.“ Kortison könne diesen Prozess jedoch beschleunigen und die Schmerzen bessern.

Anlass zur Hoffnung, Sehschäden bei der Optikusneuritis zu mindern oder gar rückgängig machen zu können, geben derzeit Medikamente, die sich noch in der Erprobung befinden – darunter Erythropoietin (EPO), Simvastatin sowie Anti-LINGO. Erste Ergebnisse sind noch für dieses Jahr angekündigt.

Worauf es bei der Diagnose von Sehnerventzündungen ankommt, diskutieren Experten am 1. Oktober auf dem 113. DOG-Kongress in Berlin.

*Bei Veröffentlichung Beleg erbeten.*

**Terminhinweise:**

- **Symposium „Differenzialdiagnose von Optikusneuropathien“**
  Termin: Donnerstag, 1. Oktober 2015, 8.00 bis 9.30 Uhr
  Ort: Estrel Congress & Messer Center Berlin, Saal 2,
  Sonnenallee 225, 12057 Berlin
- **Pressekonferenz im Rahmen der DOG 2015**
  Termin: Donnerstag, 1. Oktober 2015, 12.30 bis 13.30 Uhr
  Ort: Estrel Congress & Messe Center Berlin, Raum Paris,
  Sonnenallee 225, 12057 Berlin

**DOG**
Deutsche Ophthalmologische
Gesellschaft

Gesellschaft
für Augenheilkunde

# DOG 2015:

**113. Kongress der Deutschen Ophthalmologischen Gesellschaft**
**1. bis 4. Oktober 2015, Estrel Berlin**

**DOG 2015**
1.-4. Oktober 2015
Estrel, Berlin

**Präsident der DOG**
Prof. Dr. Karl Ulrich Bartz-Schmidt
Tübingen

## Wenn die Augen nicht mehr mitspielen

## Bei Grünem Star auch tagsüber mit Licht Auto fahren

**Berlin, 24. September 2015 – Altersbedingte Makuladegeneration, Grüner Star und Morbus Alzheimer führen zu Einbußen bei der visuellen Wahrnehmung. Gestörte Reaktionsfähigkeit, falsche Einschätzung von Geschwindigkeiten, blinde Flecken im Gesichtsfeld sowie verminderte Sehschärfe bei Tag und in der Dämmerung sind häufige Folgen. Autofahren kann dann zur Gefahr werden. Was Betroffene und Angehörige tun können, um die Sicherheit im Verkehr zu erhöhen, erklären Experten auf der Vorab-Pressekonferenz zum Kongress der Deutschen Ophthalmologischen Gesellschaft (DOG).**

Die Altersbedingte Makuladegeneration (AMD) mindert die Sehschärfe am Tag und beeinträchtigt das Sehvermögen in der Dämmerung und bei Nacht. „Das kann dazu führen, dass der Fahrer Geschwindigkeiten von anderen Verkehrsteilnehmern falsch einschätzt oder dritte Personen vollständig übersieht“, sagt Professor Dr. med. Karl Ulrich Bartz-Schmidt, Kongress-Präsident der DOG und Ärztlicher Direktor der Universitäts-Augenklinik Tübingen.

Beim Grünen Star, dem Glaukom, zeigen sich darüber hinaus auch Defekte im Gesichtsfeld. Es entstehen gewissermaßen „Lücken“ in der Wahrnehmung, die den Betroffenen selbst oft gar nicht bewusst sind, weil das Gehirn diese blinden Flecken automatisch mit Informationen aus dem Umfeld auffüllt. „Das kann zur Folge haben, dass Fahrzeuge, Fußgänger oder Radfahrer komplett übersehen werden“, ergänzt Professor Dr. rer. nat. Dr. med. Bernhard Lachenmayr, Vorsitzender der DOG-Verkehrskommission. Studien belegen: Ist das Sehvermögen bei Dämmerung herabgesetzt, steigt das Risiko für Dunkelheitsunfälle.

**Pressestelle der DOG**
Kerstin Ullrich
Postfach 30 11 20
70451 Stuttgart
Tel.: +49 711 8931 641
Fax: +49 711 8931 984
ullrich@medizinkommunikation.org

**DOG**
Deutsche Ophthalmologische
Gesellschaft e.V.
Geschäftsstelle:
Platenstraße 1
80336 München
geschaeftsstelle@dog.org

**www.dog-kongress.de**
**www.dog.org**

„Fahrer mit herabgesetzter Tagessehschärfe wiederum sind häufiger in Überholunfälle verwickelt, die leider oft tödlich enden“, betont Lachenmayr.

Um diese Gefahren zu reduzieren, sollten Betroffene und Angehörige Vorsichtsmaßnahmen ergreifen. „Oftmals hilft es, nur noch tagsüber in bekanntem Umfeld zu fahren und auf Überholmanöver zu verzichten“, berichtet Lachenmayr. Auch der Tipp, Brille und Windschutzinnenscheibe regelmäßig zu reinigen sowie auf getönte Frontscheiben zu verzichten, ist sinnvoll – zusammen mit ungünstigen Wetterverhältnissen können all diese Faktoren den Lichteinfall ins Auge um mehr als zwanzig Prozent verringern.

„Besonders hilfreich für die Betroffenen ist es, auch bei Tag mit Scheinwerferlicht zu fahren, am besten mit einem echten Tagfahrlicht“, so Lachenmayr. Dadurch wird der Fahrer besser von anderen Verkehrsteilnehmern und Fußgängern wahrgenommen, was deren Sicherheit erhöht. Zusätzliche elektronische Hilfen wie Nachtsichtgeräte können dagegen schnell zu einer Überforderung des Fahrers führen, der ohnehin an der Grenze seiner Leistungsfähigkeit operiert.

Verschlimmert sich die Kondition des Fahrers weiter und ist Gefahr in Verzug, muss der behandelnde Arzt im Extremfall ein Fahrverbot aussprechen. „Dem nachzukommen, fällt vielen Betroffenen schwer“, berichtet Lachenmayr. Häufig mangele es auch an Einsicht, vor allem bei Alzheimer-Patienten. „In diesen Fällen müssen Dritte wie Hausarzt und Familienangehörige mithelfen und Überzeugungsarbeit leisten“, betont Lachenmayr.

Wie sich die Sicht der Betroffenen bei AMD und Glaukom konkret verschlechtert, zeigen nachfolgende Foto-Simulationen.

*Bei Veröffentlichung Beleg erbeten.*

**Terminhinweise:**

- **Kongress-Pressekonferenz im Rahmen der DOG 2015**
  Termin: Donnerstag, 1. Oktober 2015, 12.30 bis 13.30 Uhr
  Ort: Estrel Congress & Messe Center Berlin, Raum Paris,
  Sonnenallee 225, 12057 Berlin

- **Symposium „Alte Menschen im Straßenverkehr: Symposium der DOG-Verkehrskommission“**
  Termin: Samstag, 3. Oktober 2015, 8.00 bis 9.30 Uhr
  Ort: Estrel Congress & Messer Center Berlin, Raum Paris, Sonnenallee 225, 12057 Berlin

## Weniger Smartphone – mehr Spielplatz:
## Was raten Studien zur Minderung der Kurzsichtigkeit bei Kindern?

Professor Dr. med. Wolf Lagrèze, Leitender Arzt der Sektion Neuroophthalmologie, Kinderophthalmologie und Schielbehandlung, Klinik für Augenheilkunde, Universitätsklinikum Freiburg

Aktuell ist weltweit eine drastische Zunahme der Kurzsichtigkeit (Myopie) zu beobachten. Bei den Betroffenen kommt es zu einer Zunahme der Länge des Augapfels, was nicht nur das Tragen einer Brille oder Kontaktlinse notwendig macht, sondern bei hoher Myopie auch einen beträchtlichen Risikofaktor für andere Augenerkrankungen wie Glaukom oder Makuladegeneration darstellt. Besonders die asiatischen Länder sind davon betroffen: In den städtischen Bereichen Chinas und Südkoreas liegt die Myopierate unter Jugendlichen und jungen Erwachsenen inzwischen bei über 95 Prozent. Auch in Europa ist es in den letzten Jahrzehnten zu einer signifikanten Zunahme der Myopie gekommen. Aktuell liegt die Rate in Deutschland bei 35 Prozent. Nach jüngsten Schätzungen wird bis zum Jahr 2050 die Zahl kurzsichtiger Menschen weltweit auf 4,5 Milliarden zunehmen, 0,9 Milliarden werden hoch myop sein. Die Folgekosten sind immens. Myopie beginnt meist im Grundschulalter und erreicht einen stabilen Wert im Alter um circa 18 Jahre.

Durch genetische Faktoren sind solche Veränderungen nicht zu erklären, sondern nur durch Verhaltens- und Umweltveränderungen. Im Vergleich zu früher verbringen Kinder wesentlich mehr Zeit drinnen als draußen, was zum Teil an geänderten Spiel- und Freizeitaktivitäten liegt, zum anderen aber auch gerade in Asien in intensiviertem Lernverhalten, um den sozialen Anschluss im Bildungsbereich nicht zu verpassen. Neben der vermehrten Nahsicht ist vor allem die geringere Beleuchtungsstärke in Räumen dafür verantwortlich, welche zu einem relativen Dopaminmangel in der Netzhaut führt (300 bis 500 Lux drinnen gegenüber 20 000 bis 100 000 Lux draußen). Vor dem Hintergrund der Tatsache, dass nach neusten Schätzungen zehn Prozent der Dreijährigen und 50 Prozent der Achtjährigen regelmäßig online sind, ist die Nutzung elektronischer Medien im Kleinkindesalter auch vor diesem Hintergrund kritisch zu sehen. In Taiwan beispielsweise wird eine Nutzung von Smartphones und iPads in gesundheitsschädigendem Ausmaß inzwischen unter Strafe gestellt. Aus diesem Land wurde auch eine zweiarmige prospektive Studie berichtet, in der gezeigt wurde, dass Schulkinder weniger oft myop werden beziehungsweise die Myopie weniger rasch fortschreitet, wenn sie die Schulpausen draußen anstatt drinnen verbringen. In Singapur werden derzeit taghelle Schulzimmer erprobt.

Welche Empfehlung kann man Eltern myoper Kinder geben? Am sichersten durch eine Vielzahl von Untersuchungen etabliert ist der Effekt von Tageslicht. Hier sollte die Empfehlung lauten, dass Kinder zum Beispiel mehr als zwei Stunden am Tag draußen

verbringen. Ab welchem Alter dies sinnvoll ist und ob es auch Myopie vor dem Auftreten vermeiden kann, ist noch unklar. Zu bedenken ist, dass eine solche Empfehlung in Konkurrenz zu den anderen Aufgaben der Kinder steht und eine sinnvolle Gesamtgestaltung der Schul-, Hausaufgabenzeit und Freizeit erreicht werden muss. So wird sich Naharbeit kaum vermeiden lassen. In Ergänzung kann dazu eine pharmakologische Maßnahme erwogen werden, nämlich die abendliche Gabe von je einem Tropfen Atropin 0,01 Prozent in beide Augen. In dieser Konzentration erweitert es nicht die Pupille und lähmt nicht die Akkommodation. In einer Studie aus Singapur hatte diese Therapie nach einer zweijährigen Gabe einen lang anhaltend positiven Effekt. Als dritte Maßnahme kann als Alternative zur Brille eine multifokale Kontaktlinse empfohlen werden, welche der speziellen Form des myopen Auges angepasst ist und im Vergleich zur monofokalen Linse die Myopieprogression signifikant mindern kann.

*(Es gilt das gesprochene Wort!)*
Berlin, September 2015

**Achtung:**

Bitte beachten Sie, dass die nachfolgende pdf-Datei „Optikusneuritis“ ausschließlich für Ihre persönlichen Recherchezwecke verwendet werden darf. Die Datei darf nicht weitergegeben, vervielfältigt oder online frei zugänglich gemacht werden.

Copyright: Georg Thieme Verlag KG, Stuttgart.

# Optikusneuritis

## Optic Neuritis

**Autoren** H. Wilhelm, C. Heine, F. Tonagel

**Institut** Augenheilkunde, Universitätskliniken Tübingen

**Schlüsselwörter**
- Neuroophthalmologie
- Optikusneuropathie
- multiple Sklerose
- Neuromyelitis optica
- Neuroretinitis

**Key words**
- neuro-ophthalmology
- optic neuropathy
- multiple sclerosis
- neuromyelitis optica
- neuroretinitis

### Zusammenfassung

Die Optikusneuritis ist eine häufige neuroophthalmologische Erkrankung, deren Diagnose meistens auf wenige Symptome und Befunde gestützt werden kann. Wichtig ist nicht nur die Abgrenzung zu anderen Sehnervenerkrankungen, sondern auch die Diagnose von Sonderformen, was häufig erst im Verlauf möglich ist. Diese Übersichtsarbeit will den aktuellen Stand hinsichtlich Diagnostik und Therapie aus der Sicht der Autoren wiedergeben.

### Abstract

Optic neuritis is a frequent neuro-ophthalmological disease in which the diagnosis can be based on just a few symptoms and findings. It is not only important to differentiate from other optic nerve disorders but also to recognise special types of optic neuritis, which is mostly only possible during the course of the disease. This article presents a review of the current state in diagnosis and therapy from the authors' personal point of view.

### Einleitung

Die Sehnervenentzündung (Optikusneuritis, Neuritis N. optici) stellt eine interdisziplinäre Herausforderung dar, sowohl in der Diagnostik als auch in der Therapie. Was sind die Voraussetzungen für die Diagnose? Welche Zusatzuntersuchungen sind angezeigt? Ist eine Steroidtherapie immer sinnvoll? Wie hoch ist das Risiko einer multiplen Sklerose (MS) und wie lässt es sich beeinflussen? Wie ist die Aufgabenverteilung zwischen Augenheilkunde und Neurologie? Diese Fragen sollen in der vorliegenden Übersicht beantwortet werden. Was wir heute als gut begründete Leitlinie ansehen, kann sich in wenigen Jahren als überholt, vielleicht sogar als obsolet erweisen. Abseits von allen Leitlinien spielen persönliche Erfahrungen und die individuellen Gegebenheiten eine große Rolle. Diese sind in Ophthalmologie und Neurologie keinesfalls identisch. Diese Arbeit stellt die augenärztliche, neuroophthalmologische Sichtweise dar. Sie wurde beeinflusst durch eine aktuelle Diskussion und Konsensempfehlung der Sektion Neuroophthalmologie der Deutschen Ophthalmologischen Gesellschaft [1], spiegelt aber in weiten Strecken auch die subjektive Sicht und Erfahrung der Autoren wider.

### Epidemiologisches

Mit einer Inzidenz 1–5 pro 100 000 ist die Optikusneuritis keine allzu seltene Erkrankung. Frauen machen etwa 70% der Betroffenen aus (ihr Anteil scheint zu steigen [2, 3]). Die meisten Patienten sind zwischen 15 und 45 Jahre alt und waren vorher noch nie ernsthaft krank. Bei einem Teil der Patienten ist bereits bekannt, dass sie an MS leiden. MS beginnt in ca. 25% mit einer Optikusneuritis und ist die neurologische Krankheit, die am häufigsten im jüngeren Alter zu Behinderung und dauernder Arbeitsunfähigkeit führt [4]. Der Arzt sieht sich demnach häufig einem bis dahin völlig gesunden jungen Patienten gegenüber (das Durchschnittsalter der Patienten mit Optikusneuritis liegt um 30 Jahre), dem er eröffnen muss, das er an einer MS leiden könnte.

### Symptome

Typischerweise beginnt die Erkrankung mit Augenbewegungsschmerz, dann folgt 1 bis 5 Tage später ein akuter einseitiger Visusabfall. Akut bedeutet nicht perakut wie bei einem arteriellen Gefäßverschluss. Die Sehverschlechterung kann durchaus schleichend über 1 bis 2 Tage einsetzen,

**eingereicht** 10.6.2014
**akzeptiert** 23.6.2014

**Bibliografie**
**DOI** http://dx.doi.org/10.1055/s-0034-1382930
Online-publiziert
Klin Monatsbl Augenheilkd
© Georg Thieme Verlag KG Stuttgart · New York ·
ISSN 0023-2165

**Korrespondenzadresse**
***Prof. Helmut Wilhelm***
Augenheilkunde
Universitätskliniken Tübingen
Schleichstr. 12
72076 Tübingen
Tel.: + 49/(0)7071/2983736
Fax: + 49/(0)7071/295361
helmut.wilhelm@med.uni-tuebingen.de

**License terms**

Dieses Dokument wurde zum persönlichen Gebrauch heruntergeladen. Vervielfältigung nur mit Zustimmung des Verlages.

sodass subakut ein treffenderes Attribut darstellt. Fast immer kann der Patient den Tag des Beginns seiner Beschwerden angeben. Das unterscheidet ihn grundsätzlich von dem Patienten mit einem Tumor, der selten sagen kann, wann genau seine Beschwerden angefangen haben. Das Sehen wird dunkler, die Farben werden als schmutzig und blass empfunden (**Abb. 1**). In aller Regel fällt die Sehschärfe nach dem Beginn noch weiter ab, beginnt sich aber im Lauf der folgenden 3 Wochen allmählich zu bessern, meistens anfangs rasch und später langsamer.

Fast immer wird der Augenarzt früh konsultiert. Die Kombination von Schmerz und Sehverschlechterung ist so alarmierend, dass kaum ein Patient abwartet, „ob es nicht von allein besser wird", wie es bei anderen Erkrankungen, z.B. der anterioren ischämischen Optikusneuropathie (AION), häufig vorkommt. Der Bewegungsschmerz fehlt, wenn der Entzündungsherd vollständig außerhalb des beweglichen Anteils des Sehnervs, also überwiegend intrakraniell oder im Chiasma opticum liegt. Dies ist aber eher selten der Fall, nur in etwa 8% [5]. Immer wieder wird in der Literatur angegeben, dass Optikusneuritispatienten Phosphene wahrnehmen [6]. Spontan wird dies nach unserer Erfahrung nur gelegentlich erwähnt, auf Nachfragen aber oft bejaht. Ob es prognostische oder diagnostische Bedeutung hat, ist unklar. Das sogenannte Pulfrich-Phänomen kann zu einer gestörten räumlichen Wahrnehmung von Bewegungen führen. Man kann es bei sich selbst hervorrufen, wenn man ein Graufilter vor ein Auge hält. Ein in einer Ebene schwingendes Pendel wird dann als sich auf einer Kreisbahn bewegend wahrgenommen. Wechselt man das Filter zum anderen Auge, wechselt die Drehrichtung. Das Pulfrich-Phänomen ist somit sehr unspezifisch und beruht auf der reduzierten Helligkeitswahrnehmung. Der physiologische Hintergrund ist die langsamere Leitung der Signale von dem Auge mit dem dunkleren Bild. Ein anderes Phänomen wird nach Uhthoff benannt: Körperliche Anstrengung oder Erwärmung verschlechtert das Sehen. Dies tritt bei vielen Patienten auf, vor allem in der Abklingphase oder bei chronischem Verlauf [7]. Umgekehrt verbessert Kälte bei solchen Patienten das Sehen. Dies unterscheidet die Optikusneuritis tatsächlich von allen anderen Optikusneuropathien, aber es tritt nur bei einem Teil der Patienten und nur zeitweilig auf. Das Pulfrich-Phänomen ist damit sehr sensitiv, aber unspezifisch, das Uhthoff-Phänomen spezifisch, aber nicht sensitiv.

## Ophthalmologische Untersuchungsbefunde

Der Augenarzt findet bei einseitiger Erkrankung immer einen relativen afferenten Pupillendefekt (RAPD), meistens einen deutlichen Visusabfall, einen Gesichtsfeldausfall im zentralen Bereich, bei 2 Dritteln eine normale Papille, bei einem Drittel ein meist leichtes Papillenödem. Es bleibt allerdings festzuhalten, dass der Visus bei der Optikusneuritis sowohl „kein Lichtschein" als auch 1,5 sein kann! Völlige Erblindung eines betroffenen Auges ist aber selten (3%), während Visus 1,0 und besser bei immerhin 11% vorkommen soll [5].

Die Kombination Augenbewegungsschmerz und RAPD ist so charakteristisch, dass kaum eine Differenzialdiagnose infrage kommt. Bei einer okulären Myositis besteht zwar auch Bewegungsschmerz, aber selten ein nennenswerter Visusabfall. Außerdem ist die Bindehaut bzw. die Tenon über dem Muskel gerötet und es kommt zur Diplopie. Bei einer posterioren Skleritis können durchaus Bewegungsschmerz und eine Sehverschlechterung zusammen auftreten, aber man wird entweder ein leichtes

**Abb. 1** Beispiel der Sehstörung durch Optikusneuritis bei einer Patientin, die immer noch Visus 0,5 hat. Das Foto wurde so lange mittels Photoshop manipuliert, bis die Patientin mit ihrem gesunden Auge das untere Bild etwa so sah wie mit ihrem kranken Auge das obere, unveränderte Ausgangsbild.

Netzhautödem oder wiederum eine Rötung subkonjunktival bei extremer Blickwendung sehen. Der Schmerz besteht im Gegensatz zur Optikusneuritis meistens auch bei unbewegtem Auge.

Im Gesichtsfeld finden sich bei der Optikusneuritis meistens Zentral- und Zentrozökalskotome, oft aber auch Nervenfaserverlaufsausfälle [8]. Charakteristisch ist, dass die Gesichtsfeldausfälle nicht deutlich abgegrenzt sind wie etwa die Zentralskotome einer juvenilen Makuladegeneration oder die Bjerrum-Skotome des Glaukoms (**Abb. 2**). „Mottenfraß-ähnlich" war eine Bezeichnung, die Frau Prof. Aulhorn gebrauchte. Alarmierend sollte ein Gesichtsfeldausfall sein, der die vertikale Mittellinie einhält. Es gibt zwar auch chiasmale Optikusneuritiden, aber ein Tumor ist im Chiasmabereich wahrscheinlicher.

Um eine Chiasmabeteiligung zu erkennen, ist es notwendig, auch das nicht betroffene Auge bei einer Optikusneuritis zu perimetrieren. Man wird aber auch ohne Chiasmabeteiligung dabei in etwa einem Drittel diffus verteilte Ausfälle auf der nicht betroffenen Seite finden, von denen man meinen könnte, sie seien durch Unachtsamkeit des Patienten zustandegekommen [8]. Es zeigte sich aber schon im Optic Neuritis Treatment Trial (ONTT), dass dieses „Mitleiden" des anderen Sehnervs durchaus typisch ist [9]. Dort war das Partnerauge sogar bei 2 Dritteln der Patienten auffällig (es wurde dabei aber im Gegensatz zur Studie von Nevalainen [8] schwellenbestimmende Perimetrie eingesetzt). Es sollten allerdings am gesunden Auge keine an der vertikalen Mittellinie orientierte Ausfälle zu finden sein, da dies auf eine chiasma-



Dieses Dokument wurde zum persönlichen Gebrauch heruntergeladen. Vervielfältigung nur mit Zustimmung des Verlages.

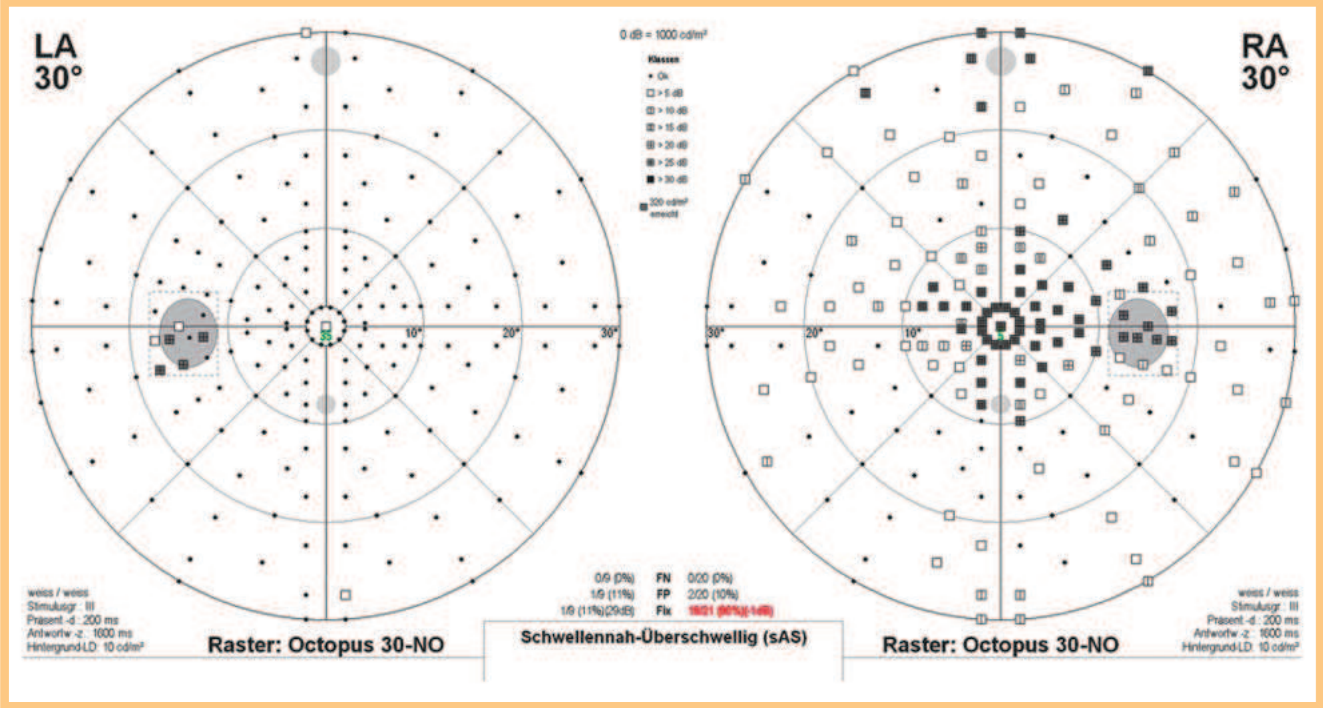


**Abb. 2** Gesichtsfeldbeispiel eines Patienten mit Optikusneuritis.

le oder postchiasmale Läsion hindeutet, bei der die Neuritis eine Ausschlussdiagnose ist.

Man kann durchaus sagen, dass zur Diagnose der Optikusneuritis weder Visus noch Gesichtsfeld notwendig sind, lediglich der Papillen- und Pupillenbefund muss zwingend vorliegen und zum Krankheitsbild passen. Auch der Makulabefund ist wichtig, um eine Neuroretinitis auszuschließen, bei der streifenförmige, oft sternförmige, gelbliche Exsudate auftreten. Visus und Gesichtsfeld sind allerdings Basis für die Verlaufskontrolle und deshalb unverzichtbar.

Man wird häufig einen gestörten Farbsinn finden. Im angelsächsischen Raum zählt man die nicht erkannten Ishihara-Tafeln [10]. Sinnvoller erscheint aber ein Farbvergleichstest [11], da jede Farbe dunkler und entsättigter gesehen wird (**Abb. 1**). Dieser Test ist besonders wertvoll, wenn der Swinging-Flashlight-Test nicht aussagekräftig oder unsicher ist. Allerdings ist er subjektiv und nicht so sensitiv wie der Swinging-Flashlight-Test [11]. Eine subjektive Farbentsättigung allein beweist nicht das Vorliegen einer Sehnervenentzündung.

## Befundinterpretation und Differenzialdiagnose

Man muss sich vergegenwärtigen, dass 92% der Patienten Bewegungsschmerzen verspüren. Bedenkt man weiter, dass sich in etwa 90% nach etwa 3 Monaten wieder eine Sehschärfe von 0,5 und besser einstellt, so lässt sich eine Optikusneuritis nahezu ausschließen, wenn beides nicht zutrifft (1:100). Wenn umgekehrt alle 3 Punkte, Bewegungsschmerz, akuter Beginn und Besserung zutreffen, kommt eine andere Diagnose als die der Optikusneuritis kaum infrage. Das Sehvermögen kann – wie erwähnt – sehr variieren. Dies hat nur unwesentlichen Einfluss auf das unmittelbare Vorgehen, außer dass man bei sehr schlechter Funktion eher geneigt ist, Therapien durchzuführen, welche die Heilung beschleunigen und dass man an atypische Optikusneuritiden denken muss, insbesondere die Neuromyelitis optica (NMO, [12]). Besteht kein RAPD, wohl aber Augenbewegungsschmerz, kommen viele Differenzialdiagnosen infrage, u.a. auch eine Erkrankung der vorderen Augenabschnitte, vor allem eine subtarsale follikuläre Konjunktivitis. Dieser Augenbewegungsschmerz verschwindet nach Lokalanästhesie. Sieht die Papille nicht normal oder leicht ödematös aus, sondern blass, dann ist die Sehverschlechterung entweder nicht akut eingetreten, sondern besteht schon erheblich länger, oder aber es ist nicht die erste Episode, sondern ein Rezidiv. Finden sich ein Papillenödem und Blutungen außerhalb der unmittelbaren Umgebung der Papille, ist an eine Zentralvenenthrombose zu denken (kein Bewegungsschmerz). Finden sich auch weiche Exsudate und enge Arterien, sollte man unmittelbar den Blutdruck messen. Finden sich Veränderungen, die bis in die Makula reichen, spricht man von Neuroretinitis (siehe unten, Sonderformen der Optikusneuritis). Besteht kein Bewegungsschmerz, aber eine deutliche Papillenschwellung, ist insbesondere beim älteren Patienten eher an eine anteriore ischämische Optikusneuropathie (AION) zu denken. Diese wird sich im Gegensatz zur Optikusneuritis im Laufe der Zeit nur leicht bessern.

## Zusatzdiagnostik

### Serologie

Man kann zahlreiche laborchemische Zusatzuntersuchungen veranlassen, die aber sehr selten ein relevantes Ergebnis haben. Beim Optic Neuritis Treatment Trial (ONTT), der bislang größten Studie zur Optikusneuritis, die sehr wertvolle klinische Daten lieferte, wurden verschiedene Laborwerte bestimmt [13]. Bei 13% fanden sich antinukleäre Antikörper, nur 3% unter Titer 1:320; bei 1,3% war der FTA-Abs-Test positiv, aber bei keinem wurde



Dieses Dokument wurde zum persönlichen Gebrauch heruntergeladen. Vervielfältigung nur mit Zustimmung des Verlages.

eine aktive Lues diagnostiziert. In der Thoraxröntgenaufnahme fand sich keine einzige Tuberkulose oder Sarkoidose. Serologische Tests sind demnach nur sinnvoll, wenn der Patient Hinweise auf eine Systemerkrankung oder Vaskulitis bietet oder wenn die Optikusneuritis vom typischen Verlauf abweicht. Entscheidend ist eine sorgfältige Anamnese mit Fragen nach Hautausschlägen, Gelenkproblemen, Nieren-, Herz- oder Lungenproblemen. Ein Routinelabor erscheint sinnvoll, unverzichtbar ist es, wenn eine Steroidtherapie geplant ist. Die Systemerkrankungen, die außer einer multiplen Sklerose infrage kommen, sind vor allem Lupus erythematodes und Sarkoidose. Auch Wegener-Granulomatose, Lues und Borreliose sind denkbar, allerdings ist bei der Lues das klinische Bild anders als bei einer klassischen Optikusneuritis. Man findet eine stärkere Papillenschwellung und meistens nur leichte Funktionsstörungen. Borreliose wird immer wieder als Ursache einer Optikusneuritis zitiert. Bei Beachtung aller Kriterien muss man aber feststellen, dass es keinen einzigen Fall gibt, bei dem eine Borreliose zu keiner anderen Manifestation als einer Optikusneuritis geführt hätte [14]. Darüber hinaus zeigte diese Übersichtsarbeit, dass Optikusneuropathien jedweder Art im Rahmen einer Neuroborreliose sehr selten sind, meistens in Form eines beidseitigen Papillenödems, ähnlich wie bei Lues [14]. Man muss bei einer typischen Optikusneuritis deshalb nicht mit einer Borreliose rechnen. Ein Bartonelleninfekt verursacht typischerweise eine Neuroretinitis, also eine Papillenschwellung mit Makulabeteiligung (Sternfigur) und Sehminderung.

Die neurologischen Leitlinien für die Diagnose einer MS verlangen umfangreiche Labordiagnostik ([4] siehe **Tab. 1**). Der Umfang dieser Diagnostik wird von uns kritisch gesehen und für die Optikusneuritis in den ophthalmologischen Leitlinien in ähnlichem Umfang nur bei atypischen Fällen empfohlen. Vieles lässt sich auch klinisch lösen. So ist die Vitamin-$B_{12}$-Mangel-Optikusneuropathie niemals einseitig. Auch Lupus erythematodes oder Sarkoidose würden initial nicht anderes behandelt als eine typische Optikusneuritis. Solche Verdachtsdiagnosen werden meistens erst im Verlauf relevant, insbesondere, wenn die erwartete Besserung ausbleibt. Es ist nicht bekannt, wie häufig man tatsächlich eine Diagnose findet, die ein anderes Vorgehen erfordert hätte. Es wäre wichtig, zu überprüfen, ob die in den neurologischen Leitlinien vorgeschlagenen Laboruntersuchungen wirklich gerechtfertigt sind. Zweifellos können durch umfangreiche Laboruntersuchungen auch falsche Spuren gelegt werden, deren Konsequenz eine überflüssige Therapie und zumindest eine Verängstigung des Patienten sein kann. Kein Test hat eine vollständige Sensitivität und Spezifität, sodass wir eher auf Beachtung der klinischen, vor allem der ophthalmologischen Befunde drängen und allzu umfangreiches Sammeln von Laborwerten kritisch betrachten.

**Tab. 1** Laboruntersuchungen bei möglichem Erstsymptom einer MS, Auszug aus den neurologischen Leitlinien [4].

| obligate Laboruntersuchungen in der diagnostischen Phase | fakultativ sind bei klinisch möglicher Differenzialdiagnose |
|---|---|
| CRP | c/pANCA |
| großes Blutbild | ENA-Profil |
| Serumchemie | Autoantikörper gegen Aquaporin-4 |
| Blutzucker | HIV-Serologie |
| Vitamin $B_{12}$ | HTLV-1-Serologie |
| Rheumafaktor | TPHA |
| ANA | langkettige Fettsäuren |
| Anti-Phospholipid-Antikörper | Mykoplasmenserologie |
| Anti-ds-DNS-Antikörper | Methylmalonylausscheidung im Urin |
| Lupusantikoagulans | |
| ACE | |
| Borrelienserologie | |
| Urinstatus | |

## Visuell evozierte Potenziale

Die visuell evozierten Potenziale (VEP) sind eine klassische Zusatzuntersuchung bei Optikusneuritis, die in der Vergangenheit fast reflexmäßig angeordnet wurde. Man muss allerdings Folgendes beachten: Ein erniedrigtes oder auch deformiertes Potenzial ist nichts weiter als das objektive Korrelat der Visusminderung, unabhängig von ihrer Ursache. Dieser Befund wäre dann hilfreich, wenn Zweifel an der Korrektheit der Angaben des Patienten bestünden, z. B. weil er keinen RAPD hat. Aussagekräftiger ist die Latenz, die bei einer Optikusneuritis deutlicher länger ist als bei anderen Sehnervenerkrankungen. Allerdings lässt sich die Latenz nur dann einigermaßen zuverlässig bestimmen, wenn auch ein eindeutiges Potenzial zu erkennen ist, denn es wird ja dessen Latenz gemessen. Ist dies nicht der Fall, wird eine automatische Auswertung meistens trotzdem irgendeinen plausiblen Wert liefern, der aber zufällig zustandegekommen ist. Es ist nicht auszuschließen, dass ein solcher Befund Basis einer fehlerhaften Therapieentscheidung wird. Man muss sich darüber im Klaren sein, dass die Sensitivität des VEP bei Optikusneuritis mit ca. 73 % begrenzt ist [15]. Die Spezifität war mit 86,5 % besser.

Ein anderer Aspekt ist sinnvoller: Die Latenz am nicht betroffenen Partnerauge, das ja meistens gut sieht. Ist diese pathologisch verlängert, spricht dies für eine multiple Sklerose (MS) als Grunderkrankung. Diese Diagnose wird man sehr viel sensitiver allerdings mit der Kernspintomografie stellen können. Allerdings geht das VEP in die Polman-Kriterien zur MS-Diagnose ein [4]. Kritisch anzumerken ist, dass nicht definiert wurde, wann ein VEP als Hinweis auf einen Schaden durch die MS anzusehen ist: Reduktion der Amplitude? Das wäre höchst unspezifisch. Verlängerung der Latenz? Beides? Da allein die falsche Brillenkorrektur zu einem pathologischen VEP führen kann, ist die Verwertung des Ergebnisses ohne ophthalmologische Untersuchung als problematisch anzusehen.

Am hilfreichsten ist das VEP, wenn ein Patient mit einigermaßen gutem Visus eine blasse Papille hat. Ist bei seinem VEP die Latenz deutlich verlängert, spricht dies dafür, dass eine unbemerkte Optikusneuritis die Ursache war. Absolut verlässlich ist dies allerdings nicht, sodass auch in diesem Fall wenigstens Verlaufskontrollen (Visus, Gesichtsfeld) angezeigt sind. In aller Regel wird man in dieser Situation an bildgebender Diagnostik nicht vorbei können, sodass man zusammenfassend feststellen muss, dass das VEP durch die Kernspintomografie erheblich an Bedeutung verloren hat.

## Kernspintomografie

Die Kernspintomografie ist zweifellos die wichtigste Zusatzdiagnostik. Sie kann die Entzündung im Sehnerv zeigen, der in den T2-FLAIR-Bildern normalerweise dunkelgrau aussieht, im Falle einer Entzündung aber hell aufleuchtet als Zeichen einer Wassereinlagerung [16]. Auch Kontrastmittelaufnahme auf den T1-Bildern kann zu sehen sein (**Abb. 3**). Dieser Befund ist allerdings nur dann wichtig, wenn die Klinik unklar ist und Zweifel an der Diagnose bestehen. Man würde z. B. ein Optikusscheidenmeningeom sehen oder einen anderen Tumor, der den Sehnerv komprimiert. Eine radiogene Optikusneuropathie wäre allerdings kaum



Dieses Dokument wurde zum persönlichen Gebrauch heruntergeladen. Vervielfältigung nur mit Zustimmung des Verlages.

**Abb. 3** Kontrastmittelaufnahme des entzündeten Sehnervs im MRT.

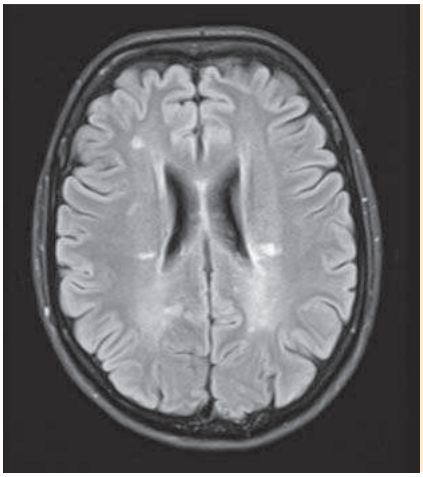

**Abb. 4** Typische Entmarkungsherde im T2-FLAIR-MRT.

von einer Optikusneuritis zu unterscheiden, aber diese ist sehr selten und die etwa 1 Jahr vorangegangene kraniale Strahlentherapie ist natürlich wegweisend. Wenn man den Sehnerv beurteilen will, sind insbesondere die koronaren Schnitte wichtig.
Bedeutend sind aber vor allem Entmarkungsherde, die man insbesondere im periventrikulären Marklager sieht. Auch diese entdeckt man am leichtesten auf den T2-FLAIR-Bildern (**Abb. 4**). Diese Entmarkungsherde sind wichtiges Kriterium für die Einschätzung des MS-Risikos [4]. Wichtig ist es weiterhin, darauf zu achten, ob diese Herde Kontrastmittel aufnehmen, da dies ein weiteres bedeutendes Kriterium für die Diagnose einer MS darstellt [17]. Diese Entmarkungsherde sind der wichtigste Risikoindikator dafür, ob der Patient eine MS entwickeln wird, bzw. ob diese Diagnose vielleicht schon gestellt werden kann.
Es ist deshalb so gut wie immer sinnvoll, eine Kernspintomografie anzustreben. Falsch wäre es, eine Computertomografie durchzuführen, da deren Aussagekraft sehr begrenzt ist und sie eine unnötige Strahlenbelastung verursacht.

## Liquordiagnostik

Liquordiagnostik ist in Deutschland bei der Optikusneuritis allgemein üblich [4]. Sie umfasst Zytologie, Albumin- sowie IgG-, IgA- und IgM-Bestimmungen, den Nachweis oligoklonaler IgG-Banden im Liquor und Antikörper für die neurotropen Viren Masern, Röteln und Zoster. Oligoklonale Banden sind zwar sehr sensitiv, aber wenig spezifisch. Weltweit hat die Liquoruntersuchung in den letzten Jahren an Bedeutung verloren. Sie ist aber bei unklarem MRT oder atypischer Klinik bedeutend. Eine solche Situation ist z. B. beim älteren Patienten gegeben, da Plaques im MRT im Lauf des Lebens häufiger werden und nicht zwangsläufig als Zeichen einer MS zu werten sind. Oligoklonale Banden im Liquor wären in dieser Situation ein starkes Argument für die Diagnose MS. Ob Liquordiagnostik bei einer typischen Optikusneuritis mit typischem Verlauf wirklich notwendig ist, ist umstritten. Hier wäre, wie auch bei umfangreicher serologischer Diagnostik, eine Studie zu wünschen. Dies könnte eine einfache retrospektive Studie sein, die Klarheit verschafft, in wie viel Prozent der Fälle Liquorbefunde einen Einfluss auf das weitere Vorgehen hatten.

## Zusammenhang der Optikusneuritis mit der multiplen Sklerose (MS)

Durch das ONTT stehen valide Zahlen zum MS-Risiko zur Verfügung. Einfach formuliert: Etwa die Hälfte der Patienten mit typischer Optikusneuritis erkrankt innerhalb von 15 Jahren an einer MS. Dies lässt sich präzisieren, wenn man die MRT-Bilder beachtet. Ist das MRT völlig normal, erkranken nur 27%, finden sich initial 1–2 Läsionen sind es 65%, bei 3 und mehr 78%. Eine höhere Läsionszahl erhöht das MS-Risiko nur noch leicht, entscheidend ist vor allem, ob Entmarkungsherde vorhanden sind oder nicht [18].
Damit stellt sich aber die Frage, wie man MS definiert. Wann ist „aus der Optikusneuritis eine MS geworden?“ Dies ist einigermaßen einfach, solange man sich an klinischen Kriterien orientiert, wie es lange Jahre üblich war. Entscheidend ist die „Disseminierung in Raum und Zeit“ [19]. Der Patient muss also einen Schub haben, der einen anderen Bereich als die Sehnerven betrifft und dieser Schub muss mindestens 24 Stunden dauern, darf nicht durch Wärme oder Anstrengung provoziert sein (Uhthoff-Phänomen) und muss zur Optikusneuritis mindestens 30 Tage zeitlich getrennt auftreten. Eine rezidivierende Optikusneuritis ist demnach keine MS, sondern ein „klinisch isoliertes Symptom“, abgekürzt KIS oder CIS, wenn man die englische Terminologie bevorzugt. Auch die Angabe: „Vor 10 Jahren hatte ich da ein Kribbeln im Arm“ kann zwar den Verdacht erwecken, genügt aber nicht, um zusammen mit einer Optikusneuritis die Diagnose MS zu stellen.
Diese rein klinischen Kriterien werden aber den Möglichkeiten der Kernspintomografiediagnostik nicht mehr gerecht. Es verursachte Unbehagen, wenn man einen Patienten mit einem KIS und vielen Entmarkungsherden im MRT als „nicht an MS leidend“ einschätzen musste, obwohl diese Entmarkungsherde ja ein Indiz für die frühere Krankheitsaktivität darstellen. Um dem besser gerecht zu werden, führte man die McDonald-Kriterien ein, die sich auf Klinik und MRT sowie ein wenig auch auf den Liquor stützen [20]. Diese wurden modifiziert, im Prinzip wurde es immer einfacher, die Diagnose MS zu stellen, auch wenn das Regelwerk immer komplizierter wurde. Hierbei geht es wieder um den Nachweis der Disseminierung in Raum und Zeit. Heute orientiert man sich an den 2011 zuletzt überarbeiteten Kriterien nach Polman [21]. Im Klartext bedeutet dies, dass man bei einem Patienten, der nichts weiter hatte als eine Optikusneuritis, bei entsprechendem MRT die Diagnose einer MS stellen kann.



Dieses Dokument wurde zum persönlichen Gebrauch heruntergeladen. Vervielfältigung nur mit Zustimmung des Verlages.

Wenn nach dem ersten Krankheitsschub klinisch oder elektrophysiologisch (VEP!) Auffälligkeiten in einen Funktionssystem vorliegen und das initiale MRT 2 oder mehr typische Läsionen zeigt, disseminiert periventrikulär, juxtakortikal, infratentoriell oder im Rückenmark, sind die Bedingungen für die räumliche Dissemination erfüllt. Die zeitliche Dissemination wird bestimmt entweder durch eine asymptomatische, aber Kontrastmittel aufnehmende Läsion oder eine neue T2-Läsion in einem beliebigen Folge-MRT. Diese Kriterien spielen eine große Rolle in Studien und auch bei Therapieentscheidungen. Im Dialog mit dem Patienten sind sie wenig hilfreich. Letztlich zeigt die Tatsache, dass auch der Patient ganz ohne Entmarkungsherde ein beträchtliches MS-Risiko hat, dass jegliche Grenzziehung willkürlich ist und nicht dem Einzelfall gerecht werden kann. Bedenken muss man auch, dass es Läsionen gibt, die einem Entmarkungsherd ähnlich sehen, aber nichts mit einer MS zu tun haben, posttraumatische oder ischämische Läsionen zum Beispiel [16]. Je älter ein Patient ist, desto mehr solche „nichtssagenden" Plaques wird man finden, sodass es im Patientengespräch nicht sinnvoll ist, die Prognose allzu strikt am MRT-Befund zu orientieren. Immer wieder wird man zufällig auf Entmarkungsherde stoßen, die sehr typisch aussehen, aber noch nie auch nur den Hauch einer Beschwerde verursacht haben. Für den Patienten ist das aber das entscheidende Kriterium. Es will deshalb sehr gut überlegt sein, was man bespricht und wie man den Patienten aufklärt. Dabei muss man stets im Gedächtnis behalten, dass sich alle Informationen leicht im Internet abrufen lassen. Es ist deshalb besser, offen und korrekt aufzuklären. Zu betonen ist, dass sich im Einzelfall keine konkrete prognostische Aussage treffen lässt. Es kann trotz zahlreicher Entmarkungsherde bei einem „klinisch isolierten Symptom" bleiben oder der nächste Schub kann erst in 20 Jahren eintreten. Auch die verbesserten Therapiemöglichkeiten darf man nicht vergessen.

Ein weiteres Problem ist es, dass ein Patientenkollektiv, das z. B. zur Zeiten des ONTT zusammengestellt wurde, anders zusammengesetzt war, als es dies heute ist. Heute werden mehr leichtere Verläufe eingeschlossen. Dies erschwert die Bewertung von Studien aus der Vergangenheit beträchtlich [22]. Hinzu kommen geografische und ethnische Unterschiede. So ist die MS in Nordeuropa viel häufiger als in Südeuropa. In der asiatischen und afrokaribischen Bevölkerung ist die Neuromyelitis optica (NMO) sehr häufig, sodass es durchaus sein kann, dass in der Vergangenheit solche Patienten als MS eingeordnet wurden, so ist auch dies beim Vergleich von älteren Studien zu berücksichtigen [23].

## Verlaufskontrolle

Durch wiederholte Kernspintomografie lässt sich die Disseminierung in der Zeit zeigen, falls neue Herde hinzukommen. Auch deshalb ist die Kernspintomografie wichtig und ein Ausgangsbefund grundsätzlich anzustreben. Man ging früher davon aus, dass die MS nur während eines Schubes schädigt. Mittlerweile ist durch die MRT klar, dass sich die Entmarkungsherde auch ohne Schübe vermehren und die graue Substanz sich vermindert. Es ist deshalb üblich, dass der MRT-Befund bei Entmarkungsherden nach etwa 3–6 Monaten überprüft wird. Die neurologischen Leitlinien empfehlen ein erneutes MRT bei Schubprogression [4]. Schwierig ist es, wie man mit Patienten verfahren soll, deren MRT keine MS-Zeichen aufweist. Es trifft ja nicht zu, dass diese sich gar keine Sorgen machen müssten, immerhin ca. 25% werden eine MS entwickeln, die meisten allerdings innerhalb der ersten 5 Jahre. Eine aktuelle Arbeit schlägt deshalb vor, auch diese Patientengruppe, die man bisher wenig beachtet hat, regelmäßig mittels MRT zu kontrollieren [24]. Ein besonderes hohes Risiko haben diese Patienten, wenn sich der Visus nicht mehr über 0,5 erholt, wenn sie in der Vorgeschichte Hinweise auf MS-Schübe haben und wenn sich oligoklonale Banden im Liquor finden [24]. Genau so wichtig wie die Bildgebung ist die Klinik, bei der die Kurtzke-Skala (siehe **Tab. 2**, Expanded Disability Status Scale, EDSS) am gebräuchlichsten ist [25]. Diese Skalenwerte sind natürlich subjektiv, aber sie spiegeln am besten wider, in welchem Umfang der Patient beeinträchtigt ist. Während man Meilensteine, wie die überwiegende Rollstuhlbenutzung, recht gut festlegen kann, sind gerade im unteren Bereich, der für die Studien besonders wichtig wäre, die Grenzen unscharf. Die Korrelation zwischen MRT und Grad der Behinderung ist keineswegs so gut, dass man auf das eine oder andere in Studien verzichten könnte.

**Tab. 2** Auszug aus der EDSS.

| EDSS-Grad | Symptome |
|---|---|
| 0 | normaler neurologischer Befund |
| 2 | minimale Behinderung in einem funktionellen System |
| 5 | gehfähig ohne Hilfe und Rast für etwa 200 m, Behinderung schwer genug, um tägliche Aktivität zu beeinträchtigen |
| 7 | unfähig, selbst mit Hilfe, mehr als 5 m zu gehen, weitgehend an den Rollstuhl gebunden |
| 8 | weitgehend an Bett oder Rollstuhl gebunden |

## Die Rolle der OCT

Ein starkes Interesse hat die optische Kohärenztomografie (OCT) geweckt, da es sich zeigte, dass die peripapilläre retinale Nervenfaserschichtdicke mit anderen Verlaufsparametern der MS korreliert [26]. Die OCT hat somit in Studien hohe Bedeutung erlangt, da sie einfach anwendbar und nicht invasiv ist und zudem objektive Messwerte liefert. Bester Parameter ist wahrscheinlich die peripapilläre Nervenfaserschichtdicke mit über der Papille zentriertem Ringscan. Aber auch ein Makulavolumenscan erlaubt die Dickenbestimmung der Nervenfaserschicht. Ein neuerer Befund sind mikrozystische Veränderungen der inneren Netzhaut [27–30]. Sie wurden als Zeichen eines besonders schweren Krankheitsverlaufs interpretiert, es scheint aber, dass diese nicht für Optikusneuritis und MS spezifisch und zudem selten sind [27]. Wo der OCT unzweifelhaft Bedeutung zukommt, ist bei der Kontrolle von MS-Patienten, die mit Fingolimod behandelt werden, denn dabei ist ein Makulaödem als Nebenwirkung möglich [31, 32].

## Prognose

Die Optikusneuritis hat eine gute Prognose. Sehschärfe und Gesichtsfeld bessern sich meistens innerhalb von 4 Wochen erheblich und sind bei den meisten Patienten nach 6 Monaten wieder normal [13]. Das heißt allerdings nicht, dass die Betroffenen dies selbst so empfinden. Im Vergleich mit dem Partnerauge wird das Sehen meistens als schlechter empfunden. Prüft man das Kontrastsehen, findet man tatsächlich deutliche Defizite. Diese Information stammt ebenfalls aus dem ONTT [33]. Es zeigte sich, dass



Dieses Dokument wurde zum persönlichen Gebrauch heruntergeladen. Vervielfältigung nur mit Zustimmung des Verlages.

beim Beginn der Optikusneuritis Visus (89%), Farbsinn (93%), mittlere Defekttiefe im Humphrey-Gesichtsfeld (98%) und Kontrastempfindlichkeit (98%) bei fast allen Patienten herabgesetzt waren, nach 6 Monaten waren Visus, Farbsinn und Gesichtsfeld bei der Mehrzahl (64–75%) wieder normal, lediglich die Kontrastempfindlichkeit war nur bei 44% normal. Zur Verlaufskontrolle der Optikusneuritis wird deshalb die Messung der Kontrastempfindlichkeit empfohlen oder in Studien vorgeschrieben. Es mag sein, dass dies ein nützlicher Parameter ist. Wenn wir Kontrastsehen im Rahmen einer Studie prüfen, zeigt es sich oft eingeschränkt, während Visus und Gesichtsfeld schon normal sind. Fraglich ist, ob die Prüfung auch außerhalb von Studien erforderlich ist. Das subjektiv empfundene Ausmaß einer Sehbehinderung bestimmt sich in der ersten Linie vom Visus [34]. Es erscheint daher nicht sinnvoll, einem Patienten, der wieder normale Sehschärfe erreicht, zu demonstrieren, dass er trotzdem nicht ganz normal sieht. Die langfristige Prognose für die Sehschärfe ist ausgesprochen gut. Nach 15 Jahren sehen 94% der betroffenen Augen besser als 0,5 [35].

## Sonderformen der Optikusneuritis

Eine der Schwierigkeiten im Umgang mit der Optikusneuritis ist, dass es Sonderformen gibt, die u.U. eine andere Therapie oder zusätzliche Diagnostik erfordern. Mit Sonderformen muss man vor allem (aber nicht nur) dann rechnen, wenn die Optikusneuritis als atypisch einzustufen ist. Merkmale einer atypischen Optikusneuritis sind folgende:

- Alter außerhalb der Spanne 18–50 Jahre
- Doppelseitigkeit
- fehlender Bewegungsschmerz
- ausbleibende Besserung
- Zeichen einer Vaskulitis oder einer anderen Systemerkrankung als MS

Wohlgemerkt: Auch bei atypischer Optikusneuritis wird man am häufigsten auf eine MS stoßen und auch bei typischer Optikusneuritis wird man gelegentlich eine besondere Ursache antreffen. Diese Formen sollen im Folgenden kurz erörtert werden.

### Neuromyelitis optica (NMO, Devic-Syndrom)

Diese wurde früher für eine Sonderform der MS gehalten, heute ist klar, dass es sich um ein eigenständiges Krankheitsbild handelt [36]. Die NMO ist ausgesprochen häufig bei afrokaribischen und asiatischen Patienten [23], in Deutschland selten, schätzungsweise 1% der Optikusneuritiden. Die Patienten sind i.d.R. etwas älter (um die 40). Es treten Optikusneuritiden und Querschnittsmyelitiden auf. Deshalb sieht man oft spinale Entmarkungsherde, aber keine oder nur wenige zerebrale Herde. Außerdem tritt ein Antikörper gegen das Wasserkanalprotein Aquaporin-4 auf, der die Diagnose mit hoher Spezifität und Sensitivität erlaubt [37]. Die Leitlinien verlangen neben der Optikusneuritis 2 der folgenden 3 Befunde:

1. langstreckige Myelonläsion (ab 3 Segmente)
2. für MS atypisches zerebrales MRT
3. positive Aquaporin-4-Antikörper

Die Optikusneuritis der NMO ist schwerer als die der MS, häufiger doppelseitig und hinterlässt häufiger schwere Defekte [12]. Deshalb ist die Behandlung aggressiver, grundsätzlich 5 Tage Steroidtherapie mit Ausschleichen, wenn sich keine Besserung zeigt, frühzeitige Plasmapherese [38] und aggressive Immunsuppression. Immunmodulation scheint bei NMO problematisch zu sein, z.B. hat Natalizumab einen ungünstigen Einfluss [39].

### Akute disseminierte Enzephalomyelitis (ADEM)

Dies ist gewissermaßen eine i.d.R. monophasisch verlaufende MS [40]. Sie tritt selten auf, häufiger bei Kindern und ist mit Infekten oder Impfungen assoziiert. Das Krankheitsbild ist sehr variabel von subklinischen bis zu schweren, lebensbedrohenden, ja sogar tödlichen Verläufen. Das MRT sieht aus wie bei einer sehr weit fortgeschrittenen MS, bessert sich aber wieder. Die Behandlung ist in etwa die gleiche wie bei NMO.

### Neuroretinitis

Dies ist die für den Augenarzt bedeutendste Differenzialdiagnose. Man spricht davon, wenn nicht nur der Sehnerv sondern auch die Netzhaut betroffen ist [41]. Das charakteristische Bild ist eine sternförmige Anordnung von Exsudaten im Bereich der Makula, die allerdings erst im Verlauf erscheint. Die Papillenschwellung ist ausgeprägter als dies bei der MS der Fall ist. Hinsichtlich der Prognose ist sie mit der NMO-Optikusneuritis vergleichbar, sie hinterlässt oft erhebliche Schäden, die bei Rezidiven kumulieren [42]. Als Ursache wird eine durch eine bakterielle Infektion ausgelöste, fehlgeleitete Immunreaktion diskutiert. Als Haupterreger gelten Bartonellen. Man kann aber allenfalls in der Hälfte der Fälle eine solche Infektion nachweisen [41]. Wir tendieren deshalb zur initialen antibiotischen Therapie, nach 3 Tagen parallel Steroide 1 mg/kg, in absteigender Dosierung bis zur Cushing-Schwelle, die wir mindestens 6 Wochen belassen. Bei Rezidiv empfiehlt sich eine länger dauernde Immunsuppression, etwa mit Azathioprin [42]. Patienten mit Neuroretinitis haben kein MS-Risiko, deshalb ist auch die normal dosierte Steroidtherapie nicht kontraindiziert. Die Frühdiagnose wird durch die OCT erleichtert.

### Fortgeleitete Optikusneuritis bei Infektion der Orbita oder der Nebenhöhlen

Dies ist sehr selten und häufig aufgrund lokaler Symptome zu erkennen. Therapeutisch gilt es, die Infektion zu sanieren. Dies muss bei schwerer Ausprägung der Optikusneuritis ggf. auch notfallmäßig operativ erfolgen. Man muss allerdings zurückhaltend mit der Diagnose sein und eine wirkliche Infektion fordern, denn asymptomatische Verschattungen der Nebenhöhlen sind sehr häufig.

### Chronisch rezidivierende Immunoptikusneuropathie (CRION)

Diese Sonderform der Optikusneuritis wurde zum ersten Mal 2003 als solche beschrieben [43]. Sie betrifft die gleichen Patienten wie die Optikusneuritis. Sie ist in der Mehrzahl der Fälle simultan oder sequenziell doppelseitig. Augenbewegungsschmerzen kommen teilweise vor. Es gibt keine spezifischen Marker, Aquaporin-4-Antikörper sind negativ. Bei der CRION, die vielleicht mit der idiopathischen orbitalen Entzündung verwandt ist, bessert sich das Sehvermögen dramatisch nach niedrig dosierten oralen Steroiden. Da man sie aber bei der Erstmanifestation von der typischen Optikusneuritis nicht zu unterscheiden vermag, wird in aller Regel die Ersterkrankung auch mit intravenösem Methylprednisolon behandelt. Wenn beim Rezidiv klar ist, dass es sich um eine CRION handelt, kann und sollte man niedrig dosierte Steroide geben. Die Erkrankung neigt zu zahlreichen Rezidiven und hinterlässt Schaden, wenn sie unbehandelt bleibt [43]. Wir behandeln deshalb mindestens 3 Monate mit Prednisolon unterhalb der Cushing-Schwelle (7,5 mg/Tag) bzw. mit der ge-

Dieses Dokument wurde zum persönlichen Gebrauch heruntergeladen. Vervielfältigung nur mit Zustimmung des Verlages.

ringsten Dosis, die das Rezidiv verhindert. Gelingt es nicht, damit ein Rezidiv zu verhindern, sollten andere Immunsuppressiva wie Methotrexat oder Azathioprin gegeben werden. Die Prognose ist in jedem Fall schlechter als die der typischen Optikusneuritis: in einem Drittel der betroffenen Augen bleibt der Visus unter 0,1 [43].

## Akuttherapie

Weit verbreitet ist die Therapie der Optikusneuritis mit Methylprednisolon in hoher Dosierung. Die erste Auswertung des ONTT zeigte nämlich, das diese Behandlung die Visusbesserung beschleunigte, allerdings ohne Einfluss auf den schließlich erreichten Endvisus [13,44]. Die Dosis betrug 4-mal 250 mg, also 1 g am Tag. Die niedrige Dosis von 1 mg/kg Körpergewicht, damals die übliche Therapie, verdoppelte die Rate der Frührezidive innerhalb der ersten 6 Monate und ist deshalb seitdem bei typischer Optikusneuritis kontraindiziert.

Diese eigenartige Dosisabhängigkeit ist bis heute nicht in allen Details verstanden. Steroide wirken über zytosolische Rezeptoren auf die Transskription im Zellkern. Dafür werden keine hohen Dosen benötigt, 1 mg Prednisolon/kg Körpermasse ist völlig ausreichend. Die Megadosis von 10 mg/kg und mehr wirkt darüber hinaus apoptoseinduzierend auf die T-Lymphozyten, deren fehlgeleitete Aggression ja einer der Pathomechanismen der MS ist [45]. Es gibt eine Reihe weiterer Wirkmechanismen, die als Erklärung diskutiert werden, z. B. auch eine mitochondriale Wirkung [46]. Praktisch wichtig ist es, dass für diese sog. extragenomische Wirkung nicht die gleichen Äquivalenzdosen gelten wie für die genomische Wirkung. Betamethason ist z. B. nur schwach wirksam, Methylprednisolon ist sehr stark wirksam [47]. Deshalb sollte eben Methylprednisolon und nicht Prednison oder Dexamethason verwendet werden.

Es steht außer Zweifel, dass diese Therapie kein Muss ist. Sie hat auf keine Sehfunktion (Visus, Gesichtsfeld, Kontrast- und Farbsehen) einen günstigeren Einfluss als Placebo. Sie beschleunigt lediglich die Heilung. Auch bei relativen Kontraindikationen sollte man deshalb davon Abstand nehmen. Routinelaboruntersuchungen vor der Therapie, insbesondere Kalium, Blutzucker und Hb-Wert, sind unbedingt notwendig. Eine Ulkusprophylaxe mit einem Protonenpumpenhemmer ist allgemein üblich, Osteoporoseprophylaxe hingegen ist für eine so kurze Therapie nicht erforderlich. Im ONTT zeigte sich im Verlauf der ersten beiden Jahre, dass die Patienten, die eine Megadosistherapie erhalten hatten, deutlich weniger MS-Schübe bekamen als solche, die Placebo oder niedrig dosierte Steroide erhalten hatten. Im 3. Jahr holten sie diesen „Rückstand“ wieder auf [48]. Dies warf natürlich die Frage auf, ob man den günstigen Effekt nicht einfach durch Wiederholen der Steroidinfusionen protrahieren könnte. Dies konnte in einer Arbeit tatsächlich gezeigt werden [49]. Insbesondere konnten die wiederholten Steroidinfusionen (zunächst alle 4 dann alle 6 Monate) das Voranschreiten von Veränderungen in der Kernspintomografie bremsen und hier vor allem die „T1 black holes“. Solche „black holes“, hypointense Areale in T1, entstehen an Stellen, an denen vorher typische Entmarkungsherde (weiß in T2) waren. Sie zeigen an, dass Hirngewebe zerstört wurde. Nicht nur diesen Effekt, sogar einen deutlich geringeren Grad der Behinderung durch die MS konnte man in der Verumgruppe dieser Doppelblindstudie mit wiederholten Methylprednisoloninfusionen verbuchen. Es ist schwer zu verstehen, dass keine weitergehenden Studien folgten, wie es der Autor anregte. Eine neuere Arbeit der gleichen Autorengruppe bezieht sich ganz offensichtlich auf die gleiche Studienpopulation, ohne aber andere Ergebnisse zu zeigen [50]. Während diese Arbeiten darauf hindeuten, dass hoch dosiertes Methylprednisolon über die Heilungsbeschleunigung hinaus günstige Effekte haben könnte, gibt es auch kritische Anmerkungen [51,52]. Bei der experimentellen Autoimmunenzephalomyelitis überlebten unter hoch dosiertem Methylprednisolon deutlich weniger retinale Ganglienzellen als unter Kontrollbedingungen [51]. In der 2. Arbeit ging es um Ganglienzellüberleben nach Ischämie, nicht nach Entzündung, sodass die Relevanz für die MS bzw. Optikusneuritis letztlich nicht klar ist [52]. Zweifellos ist es aber so, dass die Methylprednisolontherapie bei der Optikusneuritis immer aufs Neue kritisch überdacht werden muss.

Im ONTT wurde nach den Infusionen eine oral ausschleichende Therapie gegeben. Ob dieses wirklich notwendig ist, bleibt fraglich. Wir sehen i. d. R. davon ab, da sich das Nebenwirkungsrisiko durch die Therapiedauer deutlich erhöht und das „Ausschleichen“ der Therapie aufgrund der Suppression der körpereigenen Kortisolproduktion nach so kurzer Therapiedauer nicht notwendig ist. Auch die ungünstige Wirkung der oralen Steroide ohne vorausgehende Infusionen spricht gegen ihre Anwendung. Es ist keineswegs belegt, dass die schädliche Wirkung durch die Kombination mit intravenösem Methylprednisolon aufgehoben wird. Wünschenswert wäre es, eine Vergleichsstudie zu haben, die prospektiv mit und ohne „Ausschleichen“ gegeneinander testet. Nicht auszuschließen ist, dass sich die alleinige intravenöse Gabe als günstiger erweisen würde. Von der Verteilung der Dosis über den Tag sehen die meisten Kliniken ab und geben die Gesamtdosis von 1000 mg am Morgen. Immer wieder wurde nach einer initialen Publikation auch die hochdosierte orale statt der intravenösen Gabe vorgeschlagen [53]. In der Tat, es ist nicht belegt, dass die Darreichungsform einen Einfluss hat [54]. In der ambulanten Betreuung von MS-Patienten ist die hochdosierte orale Gabe durchaus üblich. Allerdings ändert die orale Gabe kaum etwas am Nebenwirkungsprofil der Steroide. Ein Nachteil der rein ambulanten Therapie ist auch, dass der Patient, der möglicherweise nach der Konfrontation mit der Diagnose MS einen rasch verfügbaren Ansprechpartner braucht, stattdessen mit den psychotropen Wirkungen der Steroide allein gelassen wird. Aus diesem Grund halten wir es für notwendig, die erste Therapie stationär vorzunehmen.

Wenn das Sehvermögen sich trotz Gabe von Steroiden nicht bessert, wird häufig die Therapie einfach wiederholt, mitunter auch mit noch höher dosierten Steroiden und/oder verlängerter Therapiedauer. Ob dies sinnvoll ist, konnte bisher nicht belegt werden. Als letzte Möglichkeit der Akuttherapie bleibt die Plasmapherese [55]. Diese Empfehlung beruht auf kleinen Beobachtungsstudien. Es wird empfohlen, sie innerhalb von 6 Wochen nach Krankheitsbeginn durchzuführen, was einen beträchtlichen Zeitdruck erzeugt, da ja zuvor noch die Steroidtherapie wiederholt werden muss. Hinzu kommt, dass auch nach einem Zeitraum von 2 Monaten eine spontane Besserung sehr gut möglich ist. Für den Therapeuten bedeutet dies, dass er über weitere Maßnahmen entscheiden muss, bevor wirklich klar ist, ob die Besserung ausbleibt. Wir raten deshalb nicht zur „Therapieeskalation“, solange sich noch eine relevante Besserungstendenz zeigt. Dabei bewerten wir nicht nur Visus und Gesichtsfeld, sondern auch den subjektiven Eindruck des Patienten. Es gibt sehr schwierige Situationen (z. B. einziges Auge betroffen), in denen eine intensive Therapie unumgänglich ist. Unseres Erachtens ist eine solche



Dieses Dokument wurde zum persönlichen Gebrauch heruntergeladen. Vervielfältigung nur mit Zustimmung des Verlages.

**Tab. 3** Die wichtigsten Studien zur Prävention der Konversion eines klinisch isolierten Syndroms in eine MS.

| Name der Studie | ONTT [56] | CHAMPS/CHAMPION [57–59] | BENEFIT [60] | ETOMS [61] | PreCISe [62] |
|---|---|---|---|---|---|
| Medikament | nur Methyl-Prednsiolon 3 × 1 g | INF-beta-1a | INF-beta-1b | INF-beta-1a | Glatirameracetat |
| Patientenzahl | 454 | 382 | 468 | 309 | 481 |
| Nachbeobachtung | 15 Jahre | 10 Jahre | 5 Jahre | 2 Jahre | 3 Jahre |
| % Reduktion der Konversion in klin. MS | 0 | 43 (66% bei 9 und mehr Herden) | 37 | 34 | 45 |

Situation sehr schwer in Leitlinien zu fassen und erfordert individuelle Entscheidungen.

## Verhindern oder Aufschieben weiterer MS-Schübe

Mit den Betainterferonen und Glatirameracetat kamen vor etwa 20 Jahren Medikamente in die Klinik, welche die Zahl der MS-Schübe reduzieren und den Krankheitsverlauf verzögern können. Was lag näher, als diese bereits nach dem 1. Schub, also auch nach einer Optikusneuritis zu geben, in der Hoffnung, dass es zum 2. Schub und damit zur klinischen Diagnose MS erst gar nicht kommt. Sowohl für Interferon 1a als auch für 1b und Glatirameracetat gibt es solche Studien. Sie sind in der **Tab. 3** zusammengefasst.

In diesen Studien machten die Patienten mit Optikusneuritis etwa ein Drittel aus, die restlichen Patienten hatten andere Erstmanifestationen (z. B. Lähmungen). Als Referenz dient das ONTT. Über die Problematik der „historischen" Kontrollgruppe haben wir an anderer Stelle bereits diskutiert. Man erkennt, dass alle Medikamente den Anteil der Zweitschübe deutlich senken, vor allem die INF-beta1a nach 10 Jahren und bei ungünstiger Ausgangslage im MRT [63]. Allerdings konnte bei keiner dieser Studien ein Einfluss auf das Ausmaß der Behinderung festgestellt werden. Nach 10 Jahren hätte man dies durchaus erwarten können. Das ist es ja, was für den Patienten am meisten zählt.

Diese parenteralen Therapien haben keine gefährlichen Nebenwirkungen. Die Interferone verursachen Erkältungsgefühle am Injektionstag, Glatirameracetat verursacht überwiegend lokale Reaktionen an den Injektionsstellen. Außer Zweifel steht aber, dass die Lebensqualität durch die Therapie eingeschränkt wird, sodass ein klarer Nutzen auch für den Einzelfall zu fordern ist. Es stellt sich die Frage, wann eine solche Therapie indiziert ist. Immerhin entstehen hohe Kosten von über 10 000 € pro Jahr. Alle diese Medikamente sind zugelassen zur Therapie nach klinisch isoliertem Symptom, also auch nach Optikusneuritis, wenn ein hohes MS-Risiko besteht. Hier sind die Leitlinien wenig hilfreich, denn auch 25% ist eigentlich als hohes Risiko anzusehen, sodass man streng genommen jeden Patienten, bei dem es keine Hinweise auf eine Sonderform der Optikusneuritis gibt, therapieren könnte. Dies wird natürlich so nicht umgesetzt und hat zur Folge, dass es trotz ausführlicher Leitlinien kein einheitliches Vorgehen gibt. In aller Regel wird man nicht behandeln, wenn das MRT keine Entmarkungsherde zeigt. Die meisten Neurologen entschließen sich zur Behandlung, wenn nach Polman die Diagnose MS gestellt werden kann und sonst nichts gegen die Therapie spricht. Eine beträchtliche Anzahl von Patienten fällt aber in keine dieser Gruppen, sodass viele Patienten mit Optikusneuritis in einer therapeutischen Grauzone liegen. Hinzu kommt, das die Medikamente zwar Einfluss auf Zahl der neu hinzukommenden Entmarkungsherde haben, nicht oder nur minimal jedoch auf den Grad der Behinderung. Dagegen kann man argumentieren, dass die Nachbeobachtungszeit einfach zu kurz war, um diesen Effekt zu sehen. Es gibt zudem Hinweise darauf, dass die Chance auf einen benignen Verlauf größer ist, wenn die MS mit einer Optikusneuritis beginnt.

Es wird klar, dass die Entscheidung über eine immunmodulatorische Therapie nicht einfach ist. Die neueren Medikamente zur Immunmodulation, insbesondere Teriflunomid [64, 65] und Dimethylfumarat [66] kommen ebenfalls für diese Indikation infrage. Sie sind z. T. wirksamer als Interferon und Glatirameracetat, in ihren Nebenwirkungen überschaubar und als orale Therapie für den Patienten angenehmer. Dies könnte die therapeutische Schwelle weiter senken.

## Verhindern von bleibenden Schäden

Es gibt bisher keine Therapie, von der bewiesen ist, dass sie den durch eine Optikusneuritis angerichteten Schaden vermindert oder den Anteil derjenigen Patienten, die sich nicht bessern, senkt oder gar Schäden rückgängig macht. Aber es gibt Hoffnung in dieser Richtung: Zwei Pilotstudien, eine mit Erythropoietin (EPO, [67]), eine mit Simvastatin [68]. Diese in ihrem Nebenwirkungsspektrum wenig problematischen Medikamente können neue Möglichkeiten eröffnen, Axone und Sehfunktion unabhängig von einer pharmakologischen Immunmodulation zu erhalten. Eine prospektive kontrollierte Studie für EPO wird aktuell gestartet (NCT01962571, www.tone-studie.de). Ein weiteres Medikament, Anti-LINGO [69], wurde in einer 2014 abgeschlossenen Multicenterstudie geprüft. Die Ergebnisse werden 2015 erwartet. Dieses sind zumindest die wichtigsten neuen Ansätze zur Neuroprotektion.

## Die Aufgaben des Augenarztes

Der Augenarzt hat bei der Optikusneuritis folgende Aufgaben:

1. Sichern der Diagnose: Ist es wirklich eine Optikusneuritis (und nicht ein Makulaödem, eine AION oder ein Tumor)? Anamnese, Swinging-Flashlight-Test und Fundoskopie spielen hier die Hauptrolle.
2. Hinweise auf Sonderformen und Systemkrankheiten finden (wiederum Anamnese, Fundoskopie, eventuell OCT).
3. Die Basis für eine verlässliche Verlaufskontrolle schaffen (Visus, Gesichtsfeld).
4. Das MS-Risiko abschätzen (MRT).
5. Einleiten der Therapie gemeinsam mit der Neurologie.
6. Übernahme der Kontrollen bei Studien.

Es ist wichtig, dass die ersten 3 Punkte zuverlässig geklärt sind, bevor ein Patient in neurologische Behandlung weitergegeben wird. Allzu oft treffen wir auf Patienten mit Drusenpapillen oder

Dieses Dokument wurde zum persönlichen Gebrauch heruntergeladen. Vervielfältigung nur mit Zustimmung des Verlages.

einem Optikusscheidenmeningeom, die als Optikusneuritis fehlgedeutet und entsprechend behandelt wurden. Es ist auch wichtig, dass Nachkontrollen vereinbart werden. Ob eine Sonderform der Optikusneuritis vorliegt, zeigt sich meist erst im Verlauf. Deshalb muss jede Optikusneuritis immer gemeinsam von Neurologe und Augenarzt betreut werden.

## Interessenkonflikt

▼

Honorierte Vorträge (Alcon, Allergan, Bayer, MSD, Pfizer).

### Literatur


1 *Beisse F.* Optikusneuritis. Ophthalmologe 2014 [im Druck]
2 *Bove R, Chitnis T.* The role of gender and sex hormones in determining the onset and outcome of multiple sclerosis. Mult Scler 2014; 20: 520–526
3 *Miller DH, Fazekas F, Montalban X et al.* Pregnancy, sex and hormonal factors in multiple sclerosis. Mult Scler 2014; 20: 527–536
4 DGN/KKNMS Leitlinie zur Diagnose und Therapie der Multiplen Sklerose. 2012 Im Internet: http://www.awmf.org/uploads/tx_szleitlinien/030-050l_S2e_Multiple_Sklerose_Diagnostik_Therapie_2014-06.pdf, Stand: 14.08.2014
5 *Trobe JD.* The Neurology of Vision. Oxford: Oxford University Press; 2001
6 *Davis FA, Bergen D, Schauf C et al.* Movement phosphenes in optic neuritis: a new clinical sign. Neurology 1976; 26: 1100–1104
7 *Fraser CL, Davagnanam I, Radon M et al.* The time course and phenotype of Uhthoff phenomenon following optic neuritis. Mult Scler 2011; 18: 1042–1044
8 Nevalainen J, Krapp E, Paetzold J et al. Visual field defects in acute optic neuritis–distribution of different types of defect pattern, assessed with threshold-related supraliminal perimetry, ensuring high spatial resolution. Graefes Arch Clin Exp Ophthalmol 2008; 246: 599–607
9 Keltner JL, Johnson CA, Spurr JO et al. Baseline visual field profile of optic neuritis. The experience of the optic neuritis treatment trial. Optic Neuritis Study Group. Arch Ophthalmol 1993; 111: 231–234
10 *Ong HS, Fraser C, Davagnanam I et al.* Acute visual loss in papilloedema: the diagnostic pitfalls. Int Ophthalmol 2014; 34: 607–612
11 *Braun F, Wilhelm H.* Farbvergleichstests bei einseitigen Optikusneuropathien. Klin Monatsbl Augenheilkd 2010; 227: 852–856
12 *Fernandes DB, Ramos Rde I, Falcochio C et al.* Comparison of visual acuity and automated perimetry findings in patients with neuromyelitis optica or multiple sclerosis after single or multiple attacks of optic neuritis. J Neuroophthalmol 2012; 32: 102–106
13 *Beck RW, Cleary PA, Anderson MM jr. et al.* A randomized, controlled trial of corticosteroids in the treatment of acute optic neuritis. The Optic Neuritis Study Group. N Engl J Med 1992; 326: 581–588
14 *Traisk F, Lindquist L.* Optic nerve involvement in Lyme disease. Curr Opin Ophthalmol 2012; 23: 485–490
15 *Trauzettel-Klosinski S, Diener HC, Fahle M.* Vergleich des Flimmertests nach Aulhorn mit den visuell evozierten Potentialen in der Diagnostik der Neuritis nervi optici. Fortschr Ophthalmol 1990; 87: 171–177
16 *Batra M.* Magnetresonanztomografie in der neuroophthalmologischen Diagnostik. Klin Monatsbl Augenheilkd 2011; 228: 957–962
17 *Polman CH, Wolinsky JS, Reingold SC.* Multiple sclerosis: should MR criteria for dissemination in time be less stringent. Ann Neurol 2004; 55: 297
18 *Group ONS.* Multiple sclerosis risk after optic neuritis: final optic neuritis treatment trial follow-up. Arch Neurol 2008; 65: 727–732
19 *Polman CH, Reingold SC, Edan G et al.* Diagnostic criteria for multiple sclerosis: 2005 revisions to the "McDonald Criteria". Ann Neurol 2005; 58: 840–846
20 *Polman CH, Koetsier JC, Wolters EC.* Multiple sclerosis: incorporation of results of laboratory techniques in the diagnosis. Clin Neurol Neurosurg 1985; 87: 187–192
21 *Polman CH, Reingold SC, Banwell B et al.* Diagnostic criteria for multiple sclerosis: 2010 revisions to the McDonald criteria. Ann Neurol 2011; 69: 292–302
22 *Kieseier BC, Wiendl H.* Transforming multiple sclerosis trials into practical reality. Lancet Neurol 2011; 10: 493–494
23 *Mealy MA, Wingerchuk DM, Greenberg BM et al.* Epidemiology of neuromyelitis optica in the United States: a multicenter analysis. Arch Neurol 2012; 69: 1176–1180
24 *Marques IB, Matias F, Silva ED et al.* Risk of multiple sclerosis after optic neuritis in patients with normal baseline brain MRI. J Clin Neurosci 2013; 21: 583–586
25 *Kurtzke JF.* Rating neurologic impairment in multiple sclerosis: an expanded disability status scale (EDSS). Neurology 1983; 33: 1444–1452
26 *Oberwahrenbrock T, Schippling S, Ringelstein M et al.* Retinal damage in multiple sclerosis disease subtypes measured by high-resolution optical coherence tomography. Mult Scler Int 2012; 2012: 530305
27 *Balk LJ, Killestein J, Polman CH et al.* Microcystic macular oedema confirmed, but not specific for multiple sclerosis. Brain 2012; 135: e226
28 *Gelfand JM, Nolan R, Schwartz DM et al.* Microcystic macular oedema in multiple sclerosis is associated with disease severity. Brain 2012; 135: 1786–1793
29 *Petzold A.* Microcystic macular oedema in MS: T2 lesion or black hole? Lancet Neurol 2012; 11: 933–934
30 Saidha S, Sotirchos ES, Ibrahim MA et al. Microcystic macular oedema, thickness of the inner nuclear layer of the retina, and disease characteristics in multiple sclerosis: a retrospective study. Lancet Neurol 2012; 11: 963–972
31 *Cohen JA, Barkhof F, Comi G et al.* Oral fingolimod or intramuscular interferon for relapsing multiple sclerosis. N Engl J Med 2010; 362: 402–415
32 *Thoo S, Cugati S, Lee A et al.* Successful treatment of fingolimod-associated macular edema with intravitreal triamcinolone with continued fingolimod use. Mult Scler, Epub April 2, 2014; DOI: 10.1177/1352458514528759
33 *Trobe JD, Beck RW, Moke PS et al.* Contrast sensitivity and other vision tests in the optic neuritis treatment trial. Am J Ophthalmol 1996; 121: 547–553
34 *van Rijn LJ, Wilhelm H, Emesz M et al.* Relation between perceived driving disability and scores of vision screening tests. Br J Ophthalmol 2002; 86: 1262–1264
35 *Beck RW, Gal RL.* Treatment of acute optic neuritis: a summary of findings from the optic neuritis treatment trial. Arch Ophthalmol 2008; 126: 994–995
36 *Morrow MJ, Wingerchuk D.* Neuromyelitis optica. J Neuroophthalmol 2012; 32: 154–166
37 *Jarius S, Frederikson J, Waters P et al.* Frequency and prognostic impact of antibodies to aquaporin-4 in patients with optic neuritis. J Neurol Sci 2010; 298: 158–162
38 *Merle H, Olindo S, Jeannin S et al.* Treatment of optic neuritis by plasma exchange (add-on) in neuromyelitis optica. Arch Ophthalmol 2012; 130: 858–862
39 *Kleiter I, Hellwig K, Berthele A et al.* Failure of natalizumab to prevent relapses in neuromyelitis optica. Arch Neurol 2012; 69: 239–245
40 *Wender M.* Acute disseminated encephalomyelitis (ADEM). J Neuroimmunol 2011; 231: 92–99
41 *Purvin V, Sundaram S, Kawasaki A.* Neuroretinitis: review of the literature and new observations. J Neuroophthalmol 2011; 31: 58–68
42 *Sundaram SV, Purvin VA, Kawasaki A.* Recurrent idiopathic neuroretinitis: natural history and effect of treatment. Clin Experiment Ophthalmol 2010; 38: 591–596
43 *Petzold A, Plant GT.* Chronic relapsing inflammatory optic neuropathy: a systematic review of 122 cases reported. J Neurol 2013; 261: 17–26
44 *Beck RW.* The optic neuritis treatment trial. Implications for clinical practice. Optic Neuritis Study Group. Arch Ophthalmol 1992; 110: 331–332
45 *Schmidt J, Gold R, Schonrock L et al.* T-cell apoptosis in situ in experimental autoimmune encephalomyelitis following methylprednisolone pulse therapy. Brain 2000; 123 : 1431–1441
46 *Garcia-Segura LM, Balthazart J.* Steroids and neuroprotection: New advances. Front Neuroendocrinol 2009; 30: v–ix
47 *Gold R, Buttgereit F, Toyka KV.* Mechanism of action of glucocorticosteroid hormones: possible implications for therapy of neuroimmunological disorders. J Neuroimmunol 2001; 117: 1–8
48 *Trobe JD, Sieving PC, Guire KE* The impact of the optic neuritis treatment trial on the practices of ophthalmologists and neurologists. Ophthalmology 1999; 106: 2047–2053
49 *Zivadinov R, Rudick RA, De Masi R et al.* Effects of IV methylprednisolone on brain atrophy in relapsing-remitting MS. Neurology 2001; 57: 1239–1247




Dieses Dokument wurde zum persönlichen Gebrauch heruntergeladen. Vervielfältigung nur mit Zustimmung des Verlages.

50 *Zivadinov R, Zorzon M, De Masi R et al.* Effect of intravenous methylprednisolone on the number, size and confluence of plaques in relapsing-remitting multiple sclerosis. J Neurol Sci 2008; 267: 28–35
51 *Diem R, Hobom M, Maier K et al.* Methylprednisolone increases neuronal apoptosis during autoimmune CNS inflammation by inhibition of an endogenous neuroprotective pathway. J Neurosci 2003; 23: 6993–7000
52 *Dimitriu C, Bach M, Lagreze WA et al.* Methylprednisolone fails to preserve retinal ganglion cells and visual function after ocular ischemia in rats. Invest Ophthalmol Vis Sci 2008; 49: 5003–5007
53 *Sellebjerg F, Nielsen HS, Frederiksen JL et al.* A randomized, controlled trial of oral high-dose methylprednisolone in acute optic neuritis. Neurology 1999; 52: 1479–1484
54 *Burton JM, O'Connor PW, Hohol M et al.* Oral versus intravenous steroids for treatment of relapses in multiple sclerosis. Cochrane Database Syst Rev 2009: CD006921
55 *Schilling S, Linker RA, König FB et al.* Plasmaaustausch bei steroidresistenten Multiple-Sklerose-Schüben: Klinische Erfahrungen an 16 Patienten. Nervenarzt 2006; 77: 430–438
56 *Beck RW, Trobe JD, Moke PS et al.* High- and low-risk profiles for the development of multiple sclerosis within 10 years after optic neuritis: experience of the optic neuritis treatment trial. Arch Ophthalmol 2003; 121: 944–949
57 *Jacobs LD, Beck RW, Simon JH et al.* Intramuscular interferon beta-1a therapy initiated during a first demyelinating event in multiple sclerosis. CHAMPS Study Group. N Engl J Med 2000; 343: 898–904
58 *Galetta SL.* The controlled high risk Avonex multiple sclerosis trial (CHAMPS Study). J Neuroophthalmol 2001; 21: 292–295
59 *Kinkel RP, Dontchev M, Kollman C et al.* Association between immediate initiation of intramuscular interferon beta-1a at the time of a clinically isolated syndrome and long-term outcomes: a 10-year follow-up of the Controlled High-Risk Avonex Multiple Sclerosis Prevention Study in Ongoing Neurological Surveillance. Arch Neurol 2012; 69: 183–190
60 *Kappos L, Polman CH, Freedman MS et al.* Treatment with interferon beta-1b delays conversion to clinically definite and McDonald MS in patients with clinically isolated syndromes. Neurology 2006; 67: 1242–1249
61 *Comi G, Filippi M, Barkhof F et al.* Effect of early interferon treatment on conversion to definite multiple sclerosis: a randomised study. Lancet 2001; 357: 1576–1582
62 *Comi G, Martinelli V, Rodegher M et al.* Effect of glatiramer acetate on conversion to clinically definite multiple sclerosis in patients with clinically isolated syndrome (PreCISe study): a randomised, double-blind, placebo-controlled trial. Lancet 2009; 374: 1503–1511
63 *Coyle PK.* Early treatment of multiple sclerosis to prevent neurologic damage. Neurology 2008; 71 (Suppl. 3): S3–S7
64 *O'Connor PW, Li D, Freedman MS et al.* A Phase II study of the safety and efficacy of teriflunomide in multiple sclerosis with relapses. Neurology 2006; 66: 894–900
65 *O'Connor P, Wolinsky JS, Confavreux C et al.* Randomized trial of oral teriflunomide for relapsing multiple sclerosis. N Engl J Med 2011; 365: 1293–1303
66 *Gold R, Kappos L, Arnold DL et al.* Placebo-controlled phase 3 study of oral BG-12 for relapsing multiple sclerosis. N Engl J Med 2012; 367: 1098–1107
67 *Sühs K–W, Hein K, Sättler MB et al.* A randomized, double-blind, phase II study on erythropoietin in optic neuritis. Ann Neurol 2012; 72: 199–210
68 *Tsakiri A, Kallenbach K, Fuglo D et al.* Simvastatin improves final visual outcome in acute optic neuritis: a randomized study. Mult Scler 2012; 18: 72–81
69 *Rudick RA, Mi S, Sandrock AW jr.* LINGO-1 antagonists as therapy for multiple sclerosis: in vitro and in vivo evidence. Expert Opin Biol Ther 2008; 8: 1561–1570

Dieses Dokument wurde zum persönlichen Gebrauch heruntergeladen. Vervielfältigung nur mit Zustimmung des Verlages.

## Sehnerv-Entzündung bei jungen Frauen kann Multiple Sklerose ankündigen

Professor Dr. med. Klaus Rüther
Mitglied des Gesamtpräsidiums der DOG, Facharztpraxis für Augenheilkunde, Berlin

Epidemiologie/Symptomatik

- 1 – 5/100.000
- 70 Prozent Frauen
- 15 – 45 Jahre alt
- NNO bei 25 Prozent der MS-Patienten Erstsymptom
- NNO oft aus heiterem Himmel
- Augenbewegungsschmerz
- Schmerz und Sehverschlechterung führt die Patienten zum Augenarzt
- Uhthoff Phänomen spezifisch, aber nicht so häufig
- Diagnose: Augenbewegungsschmerz und relativer afferenter Pupillendefekt (RAPD)
- Häufig Zentral- oder Zentrozökalskotom
- Gesichtsfeldauffälligkeiten auch am Partnerauge

Diagnostik

- In typischen Fällen keine Labordiagnostik
- Anamnese: Sarkoidose? Lupus erythematodes?
- Visuell evoziertes Potential (VEP) ist differenziert zu sehen.
- Kernspintomographie wegweisend: Sehnerv mit KM-Aufnahme, Entmarkungsherde (demyelinisierende Herde)
- Bedeutung der Liquoruntersuchung bei typischen Fällen unklar

Zusammenhang mit Multiple Sklerose

- 50 Prozent der Patienten mit Sehnerventzündung erkranken innerhalb von 15 Jahren an einer MS
- MRT normal: 27 Prozent
- MRT 1 – 2 Läsionen: 65 Prozent
- MRT > 3 Läsionen: > 78 Prozent
- Wann eigentlich MS: Disseminierung in Raum und Zeit (andere Manifestation, > 30 Tage)
- Wenn nur Neuritis nervi optici (NNO): Klinisch isoliertes Symptom (CIS/KIS)
- MacDonald-Kriterien: Klinik + MRT + Liquor
- NNO + MRT-Veränderungen: Multiple Sklerose
- Zeitliche Dissemination auch bei neu auftretenden MS-Läsionen
- Wegen Internets offene Kommunikation notwendig

Verlaufskontrolle

- Tendenz zu regelmäßigen MRT-Kontrollen
- Erhebliche Visusbesserung innerhalb von 4 Wochen, nach 6 Monaten oftmals normal
- Kontrastsehvermögen oftmals langfristig eingeschränkt
- Sonderformen (NMO; Neuroretinitis, CRION)

Therapie

- 4 x 250mg Methylprednisolon, möglichst stationär
- Therapie kein Muss
- Vorher Kalium, Hb und BZ, Protonenpumpenhemmer
- Eventuell günstiger Effekt wiederholter Megadosistherapie, aber evtl. auch schädlich
- Ausschleichen nicht sinnvoll
- Bei ausbleibender Besserung zweite Therapie
- Gegebenenfalls Plasmapherese innerhalb von 6 Wochen
- Langfristig Interferone (zum Beispiel Beta 1a) bei „hohem MS-Risiko“(?)
- Begrenzung des NNO-Schadens: Erythropoetin (EPO); Simvastatin, Anti-LINgo

Rolle des Augenarztes

- Sicherung der Diagnose
- Sonderformen ausschließen
- Basis für Verlaufskontrolle schaffen
- Abschätzung des MS-Risikos
- Einleiten der Therapie gemeinsam mit Neurologen

# Alzheimer, Altersbedingte Makuladegeneration (AMD), Glaukom: Wann Autofahren zur Gefahr wird

Professor Dr. rer. nat. Dr. med. Bernhard Lachenmayr
Vorsitzender der Verkehrskommission der DOG, niedergelassener Augenarzt, München

Ausreichendes Wahrnehmungs- und Reaktionsvermögen sind unabdingbare Voraussetzungen für eine sichere Teilnahme am Straßenverkehr. Die Information, die der Verkehrsteilnehmer aufnehmen muss, muss zunächst über die Augen und das visuelle System zum Gehirn gelangen, um dort verarbeitet werden zu können (Afferenz). Dann muss der Betreffende die Information in angemessener Weise verarbeiten, erkennen, um welche Situation im Straßenverkehr es sich handelt, um eine entsprechende Entscheidung herbeiführen zu können (Erkennung). Schließlich muss eine angemessene Reaktion erfolgen, zum Beispiel ein Ausweich- oder Bremsmanöver im Straßenverkehr (Efferenz). Damit dieser ständig ablaufende Kreislauf ordnungsgemäß funktioniert, müssen alle Komponenten intakt sein:
Afferenz, Erkennung und Efferenz

Wenn in einem oder mehreren dieser Bereiche Störungen auftreten, so kann es kritisch werden. Der Verkehrsteilnehmer kann eine Situation nicht mehr korrekt oder rechtzeitig einschätzen, nicht adäquat darauf reagieren und keine angemessene Reaktion in die Wege leiten. **Dann kann Autofahren zur Gefahr werden!**

Die **Alzheimer'sche Erkrankung** führt zu einem generalisierten Abbau der Gehirnsubstanz und damit in erster Linie zu einer Störung im Bereich der Erkennung und der Efferenz, also in der Urteilsbildung und der Reaktionsfähigkeit, aber auch durchaus im Bereich der primären visuellen Sehzentren.

Die **Altersbedingte Makuladegeneration (AMD)** führt speziell am Auge zu einer Funktionsminderung mit Herabsetzung der zentralen Sehschärfe bei Tage (Abbildung 1), einer Minderung des Dämmerungssehvermögens, einer Steigerung der Blendempfindlichkeit und damit einer Beeinträchtigung des Sehvermögens in Dämmerung und Nacht. Dies kann dazu führen, dass Geschwindigkeiten von anderen Verkehrsteilnehmern falsch eingeschätzt werden, dass Verkehrsteilnehmer vollständig übersehen werden und damit eine Reaktion überhaupt nicht möglich ist (Abbildungen 2 und 3).

**Das Glaukom (sogenannter Grüner Star)** macht zusätzlich zu den Veränderungen wie bei der Altersbedingten Makuladegeneration auch noch Defekte im sogenannten Gesichtsfeld, also dem Bereich, den beide Augen gleichzeitig wahrnehmen können (Abbildung 4). Oftmals sind die Ausfälle an beiden Augen deckungsgleich, sodass regelrechte Löcher im Gesichtsfeld entstehen, die dem Betreffenden subjektiv nicht bewusst werden. Das Gehirn

ist von Geburt an darauf trainiert, derartige Gesichtsfelddefekte „wegzuradieren“ und durch Information aus den Nachbarzonen, die noch funktionsfähig sind, zu kompensieren. Die Konsequenz für den Straßenverkehr bedeutet, dass unter Umständen ganze Verkehrsteilnehmer, Fußgänger, Radfahrer, Fahrzeuge komplett übersehen werden und keine entsprechende Reaktion möglich ist.

Die Veränderungen, die speziell das Auge betreffen, aber auch die visuellen Sehzentren führen zu einer Herabsetzung der zentralen Sehschärfe bei Tage, zu einer Störung des Dämmerungssehvermögens mit Steigerung der Blendempfindlichkeit und zu Gesichtsfelddefekten. Es finden sich entsprechende Simulationsbilder in den Abbildungen 1–4.

In der Abbildung 5 finden sich die wichtigsten Ergebnisse von uns durchgeführter Studien im Auftrag der Bundesanstalt für Straßenwesen (BASt) (Lachenmayr B., Berger J., Buser A., Keller O. Reduziertes Sehvermögen führt zu erhöhtem Unfallrisiko im Straßenverkehr. Ophthalmologe 1998, 95:44-50).

Die wichtigsten Ergebnisse dieser Studie waren, dass

1. Kraftfahrer mit eingeschränktem Dämmerungssehvermögen und/oder erhöhter Blendempfindlichkeit ein erhöhtes Risiko haben, einen sogenannten **Dunkelheitsunfall** zu verursachen, also in Dämmerung oder Nacht ein unbeleuchtetes oder schlecht beleuchtetes Hindernis zu übersehen, zum Beispiel einen Fußgänger oder Radfahrer oder ein parkendes Fahrzeug, und entsprechende Unfälle zu verursachen.

2. Fahrer mit herabgesetzter Tagessehschärfe gehäuft in sogenannte **Überholunfälle** verwickelt sind, die dadurch verursacht werden, dass bei Fahrt auf der Landstraße ein falsches Überholmanöver in die Wege geleitet wird und ein entgegenkommendes Fahrzeug nicht, zu spät oder unter falscher Einschätzung der Geschwindigkeit des sich nähernden Fahrzeuges ausgelöst wird. Derartige Unfälle sind leider sehr oft mit tödlichem Ausgang verbunden.

Gerade die Probleme durch Alzheimer, AMD und Glaukom werden angesichts der demografischen Entwicklung in den kommenden Jahren dramatisch an Bedeutung zunehmen (Abbildung 6).

**Was tun?**

Zunächst gilt es, den Verkehrsteilnehmer über seine spezielle Situation aufzuklären. Nur derjenige, der weiß, dass er schlecht sieht oder ein eingeschränktes Wahrnehmungs- und Reaktionsvermögen hat, kann (vielleicht) darauf durch entsprechende Vorsichtsmaßnahmen reagieren. Oftmals hilft der Hinweis, die Fahrtätigkeit nur auf Fahren bei Tage zu beschränken. Auch ist hilfreich, Fahrten nur noch in bekanntem Umfeld durchzuführen. Vermieden werden sollte bei schlechter Sehschärfe vor allem eine Fahrt im Außerortsbereich im Überlandverkehr, hier sollte vor allem auf Überholmanöver verzichtet werden. Bei Störungen von Dämmerungssehvermögen und Blendempfindlichkeit sollte auf die Nachtfahrt nach Möglichkeit komplett verzichtet werden. Insgesamt ist hilfreich, die Fahrgeschwindigkeit zu reduzieren, sich „etwas mehr Zeit zu lassen“, ohne natürlich dadurch zu einem Verkehrshindernis zu werden, was selbst wiederum unfallträchtig sein kann.

Ganz banale Hinweise sind beispielsweise, daran zu denken, seine hoffentlich richtige Brille auch regelmäßig zu reinigen, die Windschutzinnenscheibe, die durch die Klimaanlage und durch das Gebläse regelmäßig verschmutzt wird, zu säubern, als Autofahrer eine klare, nicht getönte Brille mit mittelgradiger oder hochwirksamer Reflexminderung zu benutzen und selbstverständlich keine getönte Frontscheibe im Fahrzeug zu verwenden. Unter ungünstigen Verhältnissen können sich getönte Brille, Verunreinigung von Brille und Windschutzscheibe und getönte Scheibe auf einen Verlust des Lichteinfalls ins Auge von über 20 Prozent summieren, was erheblich zu Buche schlägt. Nicht zu vernachlässigen sind auch verkratzte Windschutzscheiben bei älteren Fahrzeugen.

**Hilfreich in diesem Zusammenhang ist der Hinweis auf das sogenannte Fahren mit Licht bei Tage.** Dadurch sieht zwar der Fahrer selbst nicht besser, er wird aber besser von anderen Straßenverkehrsteilnehmern und auch von Fußgängern und Radfahrern wahrgenommen, was deren Sicherheit erhöht (Abbildung 7).

Die vielfach propagierten elektronischen Hilfen für Kraftfahrer sind eine zweischneidige Angelegenheit: Einerseits liefern sie zwar mehr an Information, vor allem wenn Nachtsichtgeräte zum Einsatz kommen. Zum anderen wird aber der Fahrer, der unter Umständen ohnehin schon an der Grenze seiner Leistungsfähigkeit arbeitet, noch durch zusätzliche Informationen überfrachtet und muss noch mehr an Informationen gleichzeitig verarbeiten, was er letztlich gar nicht kann. Daher sollten diese technischen Hilfen eher kritisch betrachtet werden.

Wenn der Punkt erreicht ist, wo Gefahr in Verzug ist, dann muss der Fahrer ermahnt werden, seine Fahrgeschwindigkeit zu reduzieren (Geschwindigkeitsbeschränkung), nur noch bei

Tage zu fahren (Nachtfahrverbot) oder konsequent nur noch im Ortsbereich unterwegs zu sein. Im extremen Fall muss zur Wahrung der allgemeinen Sicherheit im Straßenverkehr ein **Fahrverbot** ausgesprochen werden. Gerade bei der Alzheimer'schen Erkrankung mangelt es oft an der Einsicht des Betroffenen (fehlende Urteilsfähigkeit). Davon sind aber auch Patienten betroffen, die an reinen Augenerkrankungen leiden und sich subjektiv nicht eingestehen wollen, dass sie eigentlich viel zu schlecht sehen, um noch aktiv am Straßenverkehr teilzunehmen. Hier müssen dann Dritte mithelfen, Familienangehörige, der Hausarzt, und versuchen, den Patienten so weit zu bringen, dass er auf das Fahren in den kritischen Zeiten oder generell verzichtet. Ein extremes Beispiel hierzu findet sich in Abbildung 8: Rentner tötet Student.

Abbildungen und Tabellen:

Abbildung 1 Simulation der Auswirkung von schlechter Tagessehschärfe auf das Wahrnehmungsvermögen des Kraftfahrers:
a: Teilbild normale Sehschärfe mit optimaler Sicht bis auf über ein Kilometer Abstand

Quelle: privat

b: Teilbild geringfügige Herabsetzung der zentralen Sehschärfe auf 0,7 („70 Prozent“). Hier ist im Nahbereich kein Problem gegeben, in der Ferne werden aber die Eindrücke schon sehr unsicher.

Quelle: privat

c: Teilbild Herabsetzung der Sehschärfe auf einen Wert von etwa 0,4–0,5 („40 bis 50 Prozent“). Dies ist die Grenze, mit der heute nach der Rechtslage bei uns in Deutschland am Straßenverkehr aktiv teilgenommen werden darf. Das Bild zeigt schon durchaus beängstigend, mit welch schlechter Sehschärfe offensichtlich viele Kraftfahrer bei uns im Land unterwegs sein dürfen. Vor allem in der Ferne ist keine sichere Objekterkennung mehr gewährleistet.

Quelle: privat

d: Teilbild Herabsetzung der zentralen Sehschärfe auf etwa 0,1 („zehn Prozent“). Mit einer derart schlechten Sehschärfe ist sicherlich keine Teilnahme am Straßenverkehr mehr möglich. Man muss allerdings davon ausgehen, dass eine große Zahl von Fahrern existiert, die trotz einer derart schlechten Sehschärfe immer noch aktiv am Straßenverkehr teilnehmen.

Quelle: privat

Abbildung 2  Straßenverkehrsszene im Stadtbereich bei Nacht. Hier erreicht auch der normal sehtüchtige Kraftfahrer die Grenzen seiner Leistungsfähigkeit. Am rechten Bildrand befindet sich ein dunkel gekleideter Fußgänger, der praktisch nicht erkennbar ist. Besonders gravierende Probleme haben Patienten mit Störungen des Dämmerungssehvermögens, speziell im Rahmen der AMD und des Glaukoms.

Quelle: privat

Abbildung 3 Unterschied zwischen Tagessehschärfe und Dämmerungssehvermögen. Während bei Tage eine leichte Trübung der brechenden Medien beziehungsweise eine Störung des Kontrastsehens, wie es bei AMD oder bei Glaukom auftreten kann, keine sehr großen Auswirkungen hat, kommt es in Dämmerung oder in der Nacht bei Blendung zu massiven Funktionsstörungen.
a: Teilbild klare optische Medien, optimale Sicht



Quelle: privat

b: Teilbild geringe Medientrübung, bei Tage immer noch Sehschärfe 1,0 („100 Prozent“) möglich

Quelle: privat

c: Teilbild mäßige Medientrübung, Herabsetzung der Sehschärfe auf 0,7 („70 Prozent“). Hier wird die Sehschärfe allmählich merkbar schlechter.

Quelle: privat

d: Teilbild klare optische Medien und normales Dämmerungssehen und Kontrastsehen bei Nacht, keine Probleme

Quelle: privat

e: Teilbild Herabsetzung des Kontrastsehens bei immer noch intakter Tagessehschärfe von 1,0 („100 Prozent“). Hier treten bereits deutliche Lichthöfe um entgegenkommende Lichtquellen auf, eine sichere Teilnahme am Straßenverkehr ist bereits nicht mehr möglich.
f: Teilbild mäßige Medientrübung ähnlich wie in Teilbild c. Hier ist keine Teilnahme am Straßenverkehr mehr möglich.

Die Abbildungen demonstrieren, dass von einem intakten Sehen bei Tage unter gar keinen Umständen auf ein intaktes Sehen in der Dämmerung oder Nacht geschlossen werden kann.

Quelle: privat

Abbildung 4 Defekte im binokularen Gesichtsfeld, die im zentralen Bereich liegen, führen zu einer völligen Fahruntauglichkeit.

Quelle: privat

Abbildung 5 Tabelle aus der BASt-Studie. Die Unfallfahrer und das Normalkollektiv hatten eine gleiche Altersverteilung. Die Gesamtheit aller Unfallfahrer hatte eine deutlich herabgesetzte Sehschärfe gegenüber dem nicht verunfallten Kollektiv: 0,83 („83 Prozent“) gegenüber 1,05 („105 Prozent“). Die schlechteste Sehschärfe hatten diejenigen Fahrer, die an einem Überholunfall im Landstraßenverkehr verwickelt waren (0,75) („75 Prozent“).

| | Kontroll-kollektiv | Ver-unfallte | Dunkelheits-unfall | Überhol-unfall | Vorfahrtsver-verletzung |
|---|---|---|---|---|---|
| Visusstufe (MW) | 1,76 | 2,76 | 2,95 | 3,19 | 2,47 |
| MAR Mittel | 0,95 | 1,2 | 1,25 | 1,33 | 1,12 |
| Visus | 1,05 | 0,83 | 0,80 | 0,75 | 0,89 |
| Std. Dev. | 1,17 Stufen | 1,9 Stufen | 2 Stufen | 2,4 Stufen | 1,5 Stufen |
| Median | 1,0 (1,0) | 1,0 (1,0) | 1,0 (1,0) | 1,0 (1,0) | 1,0 (1,0) |

Quelle: privat

Abbildung 6 Die demografische Entwicklung der Bevölkerungspyramide

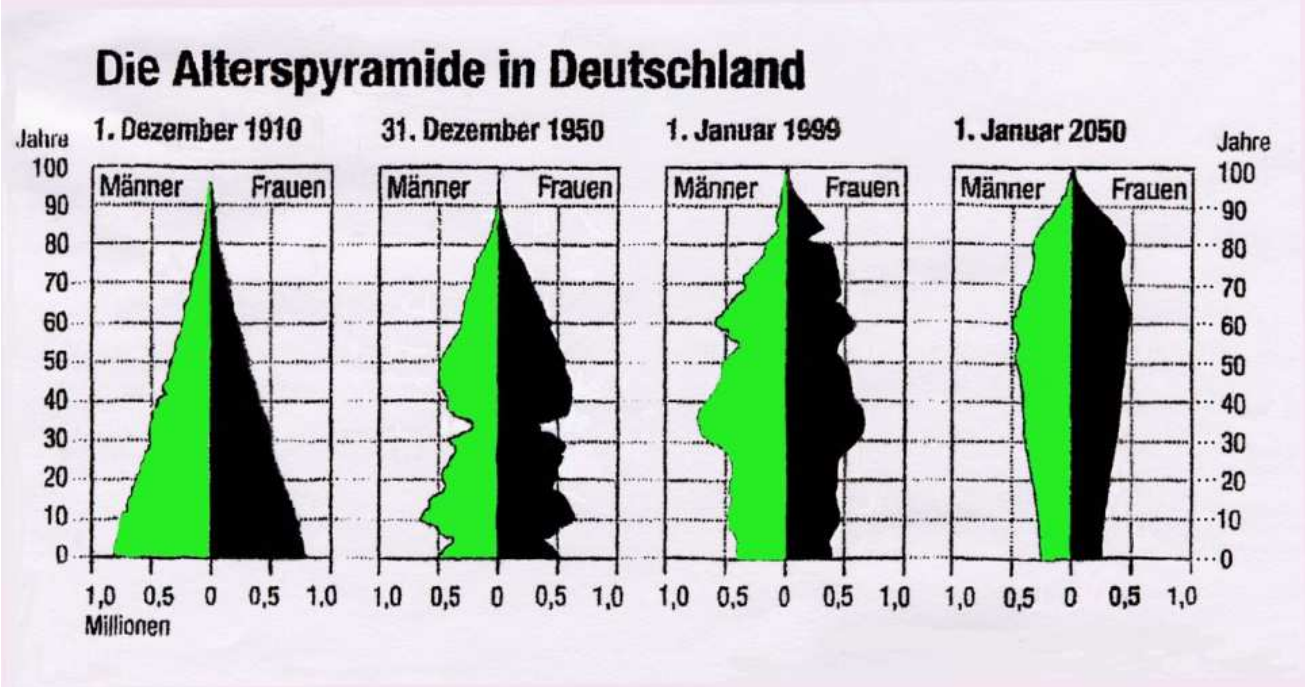


Quelle: Dr. Patrick Vivell, Augenarzt, Bruchsal, Mitglied der Verkehrskommission der DOG

Abbildung 7 Tagfahrlicht

Quelle: privat

Abbildung 8 Rentner tötet Student

# Todesfahrer bestreitet bis zuletzt jede Schuld

## Sehbehinderter Rentner hatte Student überrollt

VON JÖRG VÖLKERLING

**Nürnberg – Er ist 85 Jahre alt und stark sehbehindert. Dennoch ist sich der Rentner Reinhard K. sicher, dass ihn keine Schuld am Tod eines 27-jährigen Münchners trifft. K. hatte den Werkstudenten im Jahr 2004 überfahren. Das Amtsgericht Nürnberg verurteilte den Rentner jetzt zu einem Jahr Haft auf Bewährung und 1500 Euro Geldauflage.**

Wie im Blindflug rauschte Rentner Reinhard K. im November 2004 über den Frankenschnellweg in Nürnberg. Weil er keine Brille trug, sah er die Baustelle nicht, in der der Münchner Werkstudent Martin Seebauer gerade die Betondecke prüfte. K. rammte die Absperrung und erfasste den Mann in grellroter Warnweste. Seebauer wurde zwischen die Mittelleitplanken geschleudert und blieb mit einem Genickbruch liegen. Weil

**Reinhard K. erhielt ein Jahr auf Bewährung.** Foto: Bayernpress

der Rentner einen Strafbefehl über ein Jahr auf Bewährung und 1500 Euro nicht akzeptieren wollte, musste er sich jetzt vor dem Amtsgericht Nürnberg wegen fahrlässiger Tötung verantworten.

Denn der aus Thüringen stammende 85-Jährige bestreitet seine Schuld. Zwar hatte eine Augenuntersuchung am Unfalltag ergeben, dass seine Sehkraft verschwindend gering war. Reinhard K. behauptete dennoch: „Die Baustellenabsicherung war mangelhaft."

Nachdem der Richter angedeutet hatte, dass eine deutlich härtere Strafe im Raum steht, zog der Rentner seinen Einspruch in der Verhandlung wieder zurück. Der Anwalt von Roswitha Seebauer, der Mutter des Opfers, hatte eineinhalb Jahre Gefängnis gefordert „Sie sind eine tickende Zeitbombe", warf er dem Rentner vor. Bis heute habe er es nicht einmal fertig gebracht, der Mutter ein Kondolenzschreiben zu schicken.

Als Reinhard K. den Gerichtssaal verlassen wollte, kam es noch zum Eklat. Roswitha Seebauer sprang auf ihn zu und knallte ihm ein Foto ihres Sohnes im Sarg auf den Tisch: „Damit Sie sehen, was Sie angerichtet haben."

Quelle: Münchener Merkur Nr. 101 vom 3.5.2006

Extremes Beispiel eines fast blinden Rentners, der vor einigen Jahren eine Autobahnbaustelle im süddeutschen Bereich übersehen hat, die ordnungsgemäß gesichert war, und einen dort tätigen Werkstudenten, der Vermessungsarbeiten für ein Praktikum durchgeführt hat, totgefahren hat.

Insofern muss schon zur rechten Zeit die Notbremse gezogen werden.

*(Es gilt das gesprochene Wort!)*
Berlin, September 2015

# Wenn Rheuma und Neurodermitis ins Auge gehen: Neue Wege in der Therapie von Autoimmunerkrankungen des Auges

Professor Dr. med. Uwe Pleyer, Klinik für Augenheilkunde,
Charité – Universitätsmedizin Berlin
Professor Dr. med. Arnd Heiligenhaus, St. Franziskus Hospital, Münster

## Autoimmunerkrankungen: eine zunehmende Herausforderung

Autoimmunerkrankungen nehmen in den Industrieländern seit Jahren zu und stellen eine globale Herausforderung dar. Mehr als vier Millionen Deutsche leiden unter einer Autoimmunerkrankung, darunter überdurchschnittlich viele junge Personen zwischen 20 und 40 Jahren. Zugrunde liegt diesen Erkrankungen eine Fehlregulation des Immunsystems, das sich gegen eigene Körperstrukturen richtet. Folge sind chronische, oft in „Schüben“ verlaufende Entzündungsreaktionen, die zu schweren, oft irreparablen Organschädigungen führen.

## Welche Verbindung besteht zwischen Auge, Rheuma und Neurodermitis/Psoriasis?

Autoimmunerkrankungen können isoliert einzelne oder (häufiger) mehrere Organe schädigen. Besonders „funktionell kritische Organe“ wie das Nervensystem oder das Auge haben Mechanismen entwickelt, die sie vor Angriffen des Immunsystems aktiv zu schützen versuchen. Dies erklärt möglicherweise, dass sie weniger häufig betroffen sind. Dennoch treten im Krankheitsverlauf sowohl bei rheumatischen Erkrankungen als auch bei autoimmunbedingten Hauterkrankungen (Psoriasis) bei circa jedem zweiten bis dritten Patienten entzündliche Augenveränderungen hinzu. Dies weist darauf hin, dass sehr ähnliche grundlegende Mechanismen am Krankheitsgeschehen beteiligt sind.

## Angriff des Immunsystems am Auge

Am Auge können alle Strukturen von Autoimmunreaktionen betroffen sein. Dies reicht von der Zerstörung der Tränendrüse mit nachfolgend trockenem Auge bis zur Schädigung der empfindlichen Strukturen innerhalb des Auges, vor allem der Regenbogen- und Netzhaut („Uveitis“). Da das Auge zu den am besten durchbluteten Organen des Körpers zählt, erklärt sich die häufige Beteiligung bei systemischen Erkrankungen. Entzündungen an der Regenbogen-/Netzhaut sind zweithäufigste Ursache für Erblindungen bei Personen im erwerbsfähigen Alter in Deutschland mit erheblichen persönlichen und allgemeinen „sozioökonomischen“ Lanzeitfolgen.

**Herausforderung: interdisziplinäre Zusammenarbeit in Diagnostik und Therapie!**

Sowohl für die Diagnostik von Autoimmunerkrankungen als auch für die Langzeitbehandlung der Patienten ist daher eine enge Zusammenarbeit von Augenärzten und insbesondere Rheumatologen und Hautärzten wichtig.

**Neue Therapien: deutlich verbesserte Prognose von Autoimmunerkrankungen**

In den letzten Jahren wurden bis dato nicht erreichte Therapieerfolge in der Behandlung von Autoimmunerkrankungen erzielt. Es gehört zu den wesentlichen Erkenntnissen der modernen Rheumatologie, dass sich die schwerwiegenden Folgen bei vielen entzündlichen Erkrankungen umso eher vermeiden lassen, wenn die Erkrankung so effektiv wie möglich wirksam behandelt wird. Als sehr wirksam hat sich die gezielte Blockade von Signalstoffen des Immunsystems durch Antikörper erwiesen („sog. Biologika“). Dieser Ansatz hat die Behandlung von rheumatischen und dermatologischen Erkrankungen „revolutioniert“. Diese positiven Behandlungseffekte zeigen sich auch, wenn gleichzeitig eine Augenbeteiligung vorliegt. Auch bei Patienten, die isoliert von einer schweren Verlaufsform der Uveitis mit hohem Erblindungsrisiko betroffen sind, werden heutzutage nicht selten Erfolge erzielt, die bisher nicht möglich erschienen.

**Einschränkung der Anwendung neuer hochwirksamer Therapien bei Augenentzündung durch Zulassungsbeschränkungen („off label“-Regelung)**

Während in den letzten 15 Jahren das gesetzlich zugelassene Spektrum an neuen Therapeutika zur Behandlung rheumatologischer und dermatologischer Autoimmunerkrankungen deutlich verbessert wurde, stehen den Augenärzten diese hochwirksamen Wirkstoffe bislang nur sehr eingeschränkt zur Verfügung. Die Therapie muss in einem langwierigen „off label“-Verfahren für jeden Patienten individuell beantragt werden, nicht selten werden Anträge abgelehnt. Für die Behandlung entzündlicher Augenerkrankungen steht beim Augenarzt dagegen weiter (nur) Kortison als Standardtherapeutikum im Vordergrund. Es ist daher sehr wünschenswert, dass eine Erweiterung und Zulassung der genannten hochwirksamen Therapeutika auch für Autoimmunerkrankungen des Auges erfolgt. Dazu ist ein stärkeres Interesse vonseiten der gesetzlichen Vertreter, aber auch der forschenden Pharmaindustrie notwendig. Damit könnten unzweifelhaft die Prognose und Lebensqualität betroffener Patienten deutlich verbessert werden.

Reference: Pleyer U, Stübiger N. New pharmacotherapy options for noninfectious posterior uveitis. Expert Opin Biol Ther. 2014;14(12):1783-99.

*(Es gilt das gesprochene Wort!)* Berlin, September 2015

**Curriculum Vitae**

Professor Dr. med. Ulrich Bartz-Schmidt
Präsident der Deutschen Ophthalmologischen Gesellschaft (DOG),
Klinikdirektor des Departments für Augenheilkunde sowie
Stellvertretender Leitender Ärztlicher Direktor
des Universitätsklinikums Tübingen

* 1960

**Wissenschaftlicher und beruflicher Werdegang:**

| | |
|---|---|
| 1982–1988 | Studium der Humanmedizin an der Johannes-Gutenberg-Universität in Mainz |
| 1988–1990 | Weiterbildung zum Facharzt für Augenheilkunde an der Augenklinik des Krankenhauses Evangelisches Stift, Koblenz (Leitung: Dr. D. Brambring, Dr. P. Schmitz-Valckenberg) |
| 1990–1992 | Weiterbildung zum Facharzt für Augenheilkunde am Zentrum für Augenheilkunde, Universität Köln (Geschäftsführender Direktor: Prof. Dr. med. G.K. Krieglstein, Prof. Dr. med. K. Heimann, Prof. Dr. med. W. Rüssmann) |
| 1992–1996 | Oberarzt am Zentrum für Augenheilkunde, Universität Köln |
| 1996–1999 | Leitender Oberarzt und Vertreter des Direktors der Abteilung für Netzhaut- und Glaskörperchirurgie, Professor Dr. med. K. Heimann |
| Januar 1998 | Venia Legendi in Augenheilkunde – Medizinische Fakultät, Universität Köln |
| seit 2000 | Direktor der Abteilung für Erkrankungen der vorderen und hinteren Augenabschnitte (Nachfolge Thiel & Kreissig) an der Eberhard-Karls-Universität Tübingen |
| seit 2003 | Stellvertretender Leitender Ärztlicher Direktor des Universitätsklinikums Tübingen |
| 2004–2012 | Präsident der Retinologischen Gesellschaft |
| seit 2007 | Ärztlicher Direktor der Universitäts-Augenklinik |
| seit 2009 | Mitglied der Sachverständigenkommission beim Institut für medizinische und pharmazeutische Prüfungsfragen (IMPP) |
| seit 2013 | Mitglied des Geschäftsführenden Präsidiums der DOG als Vizepräsident |
| seit 2014 | Präsident der Deutschen Ophthalmologischen Gesellschaft (DOG) |

## Curriculum Vitae

Privatdozent Dr. Thomas Neß
Leiter des Schwerpunkts Uveitis, Klinik für Augenheilkunde,
Universitätsklinikum Freiburg

**Studium:**

Albert-Ludwigs-Universität Freiburg, Humanmedizin

Postdoktorand: Max-Planck-Institut für Immunbiologie, Freiburg

**Promotion:**

Untersuchungen zur Verteilung von 3H-Thymidin-markierten C3H/HeN-Makrophagen in histokompatiblen C3H/HeJ-Mäusen: Effekt von Galaktosamin und Endotoxin

**Habilitation:**

Bakterielle Endophthalmitis: Erkenntnisse zu Epidemiologie, Differentialdiagnose, Nachweisverfahren, Therapie und Prophylaxe

**Aktuell:**

Oberarzt an der Klinik für Augenheilkunde, Universitätsklinikum Freiburg; Leitung des Schwerpunktes Uveitis; Vorstandsmitglied in Augennetz Südbaden

Mitgliedschaft: ARVO, DOG, IUSG

**Schwerpunkte, klinisch und wissenschaftlich:**

Uveitis

konservative und operative Retinologie

Vorderabschnittschirurgie

Infektionserkrankungen am Auge

Auge und Schwangerschaft

## Curriculum Vitae

Professor Dr. med. Wolf A. Lagrèze
Leitender Arzt der Sektion Neuroophthalmologie, Kinderophthalmologie und Schielbehandlung, Klinik für Augenheilkunde, Universitätsklinikum Freiburg

* 1965

**Beruflicher Werdegang:**

| | |
|---|---|
| 1985–1992 | Studium der Humanmedizin an der Goethe-Universität Frankfurt am Main |
| 1992 | Dissertation am Max-Planck-Institut für Hirnforschung Frankfurt am Main<br>Thema: Raumwahrnehmung bei Schielamblyopie |
| 1999 | Habilitation für das Fach Augenheilkunde,<br>Thema: Neuroprotektion |
| 2004 | Ernennung zum C3-Universitätsprofessor |

**Qualifikationen:**

| | |
|---|---|
| 1994 | Full ECFMG-Certification & Massachusetts (USA) State license |
| 1996 | Anerkennung als Facharzt für Augenheilkunde |
| 1998 | Fellow of the European Board of Ophthalmology (FEBO) |
| 1999 | Fachkunde Augenmuskelchirurgie höheren Schwierigkeitsgrades |
| 2002 | Fachkunde Okuläre Eingriffe höheren Schwierigkeitsgrades |
| 2002 | Fachkunde Laserchirurgie höheren Schwierigkeitsgrades |
| 2008 | Leitung Orbitazentrum am Universitätsklinikum Freiburg |

**Berufstätigkeit:**

| | |
|---|---|
| 1992–1994 | Arzt im Praktikum (AiP)/Assistent Universitäts-Augenklinik Freiburg |
| 1994–1995 | Clinical fellow, Harvard Medical School, USA |
| 1995–1996 | Assistent Universitäts-Augenklinik Freiburg |
| 1997–2000 | Oberarzt Universitäts-Augenklinik Freiburg |
| 2000–2003 | Kommissarischer Leiter Abteilung Neuroophthalmologie/Schielbehandlung |
| seit 2003 | Sektionsleiter an der Universitäts-Augenklinik Freiburg |

**Forschungsschwerpunkte:**

- Neuroprotektion, präklinisch und klinisch
- klinische Forschung

**Preise und Auszeichnungen:**

| | |
|---|---|
| 1993 | Dissertationspreis, Dr. Heinz und Helene Adam-Stiftung Frankfurt |
| 1999 | Young Investigator Award, North American Neuroophthalmology Society |
| 2000 | Glaukom-Forschungspreis, Deutsche Ophthalmologische Gesellschaft |
| 2006 | Erster Filmpreis, Deutsche Ophthalmochirurgen |
| 2009 | Innovative Ophthalmology Research Award, ARVO Foundation for Eye Research |

**Curriculum Vitae**

Professor Dr. med. Klaus Rüther
Mitglied des Gesamtpräsidiums der DOG,
Facharztpraxis für Augenheilkunde, Berlin

**Ausbildung:**

- Studium der Humanmedizin an den Universitäten Münster, Wien und Madison (Wisconsin, USA)
- Approbation Juni 1988

**Akademische Laufbahn:**

- Promotion: Dezember 1989
  Thema: RP-Patienten und molekulargenetische Forschung: eine Akzeptanzstudie
- Habilitation: April 1997
  Thema: Mausmodelle für erbliche Netzhautdegenerationen
- 2000: Professur für Neuroophthalmologie und Elektrophysiologie, Universitäts-Augenklinik Hamburg-Eppendorf
- 2008: Professur für Augenheilkunde mit dem Schwerpunkt Strabologie und Neuroophthalmologie an der Charité-Augenklinik, Campus Virchow-Klinikum

**Beruflicher Werdegang:**

| | |
|---|---|
| 1988–1989 | Max-Planck-Laboratorien an der Universitäts-Augenklinik München |
| 1989–1995 | Universitäts-Augenklinik Tübingen, Abteilung für Pathophysiologie des Sehens und Neuroophthalmologie |
| 1994 | Facharzt für Augenheilkunde |
| 1996–2000 | Charité-Augenklinik, Campus Virchow-Klinikum, Berlin |
| 2000–2002 | Leiter des Bereichs Neuroophthalmologie und Elektrophysiologie, Universitäts-Augenklinik Hamburg-Eppendorf |
| 2002–2008 | Oberarzt an der Charité-Augenklinik, Campus Virchow-Klinikum, Berlin |
| 2008–2010 | Leiter des Arbeitsbereichs Strabologie und Neuroophthalmologie an der Charité-Augenklinik, Campus Virchow-Klinikum |
| 2010–2013 | Referent bei der Deutschen Krankenhausgesellschaft mit den Schwerpunkten Methodenbewertung, § 116b SGB V und „Nationales Aktionsbündnis für Menschen mit seltenen Erkrankungen“ (NAMSE) |

ab 1.1.2011 Konsiliararzt für Patienten mit erblichen Netzhautdegenerationen und neuroophthalmologischen Erkrankungen im Sankt Gertrauden-Krankenhaus, Berlin

**Tätigkeitsschwerpunkte:**

- Neuroophthalmologie: Erkrankungen
  - des Sehnerven und der Sehbahn
  - der Augenbewegungen
  - der Pupille
- erbliche Netzhauterkrankungen (Retinitis pigmentosa und verwandte Krankheiten)
- Schielerkrankungen
- Augenerkrankungen im Kindesalter
- elektrophysiologische Untersuchungsverfahren:
  - Elektroretinogramm (ERG)
  - Elektrookulogramm (EOG)
  - visuell evozierte Potenztiale (VEP)

**Mitgliedschaften:**

- Deutsche Ophthalmologische Gesellschaft
- Bielschowsky-Gesellschaft für Schielforschung und Neuroophthalmologie
- Berufsverband der Augenärzte Deutschlands e. V. (BVA)
- Pro Retina Deutschland e.V.
- Deutscher Hochschulverband
- Association for Research in Vision and Ophthalmology (ARVO)
- International Society for Clinical Electrophysiology of Vision (ISCEV)

## Curriculum Vitae

Professor Dr. rer. nat. Dr. med. Bernhard Lachenmayr
Vorsitzender der Verkehrskommission der DOG,
niedergelassener Augenarzt, München

* 1955

**Beruflicher Werdegang:**

| | |
|---|---|
| 1973–1977 | Studium der Physik an der Ludwig-Maximilians-Universität (LMU) München |
| März 1975 | Vordiplom |
| Nov. 1977 | Diplom in Physik: *„Die Abhängigkeit der peripheren Flimmerverschmelzungsfrequenz von der Modulationsform des Testreizes“* bei Professor Dr. E. Hartmann am Institut für Medizinische Optik der LMU München |
| 1977–1981 | Wissenschaftlicher Angestellter am Institut für Medizinische Optik der LMU München |
| 1976–1982 | Studium der Medizin an der LMU München |
| April 1978 | Ärztliche Vorprüfung |
| April 1979 | 1. Abschnitt der Ärztlichen Prüfung |
| Sept. 1981 | Promotion in Physik zum Dr. rer. nat. in der Fakultät für Physik der LMU bei Professor Dr. E. Hartmann: *„Beeinflussung des peripheren Sehvermögens durch foveale Beanspruchung der Aufmerksamkeit“* |
| Sept. 1981 | 2. Abschnitt der ärztlichen Prüfung |
| 1981–1982 | Praktisches Jahr |
| Okt. 1982 | 3. Abschnitt der ärztlichen Prüfung |
| Nov. 1982 | Approbation als Arzt |
| ab Dez. 1982 | Assistenzarzt an der Augenklinik der LMU München, spezielle Arbeitsgebiete: Perimetrie, psychophysische Untersuchungsmethoden, Verkehrsophthalmologie |
| Mai 1983 | Promotion in Medizin zum Dr. med. in der Medizinischen Fakultät der LMU bei Professor Dr. K. P. Boergen: *„Messung der Absorption von Laserstrahlung in blutdurchströmten Glaskapillaren“* |

| | |
|---|---|
| April 1987 | Anerkennung als Arzt für Augenheilkunde |
| Juni 1988 | Habilitation für das Fachgebiet „Augenheilkunde und medizinische Physik“, Thema der Habilitationsschrift: *„Analyse der zeitlich-räumlichen Übertragungseigenschaften des visuellen Systems – ein neuer Weg zur Frühdiagnose von Netzhaut- und Sehnerverkrankungen?“* |
| Juli 1988 | Erteilung der Lehrbefugnis an der LMU München für das Fachgebiet „Augenheilkunde und medizinische Physik“, Ernennung zum Privatdozenten |
| Aug 1988 bis Aug. 1989 | Forschungsstipendium der Deutschen Forschungsgemeinschaft (DFG) bei Professor Drance, Vancouver |
| Sept. 1990 | Verleihung des „Senator-Hermann-Wacker-Preises“ der DOG |
| Okt. 1990 | Ernennung zum Oberassistenten an der Augenklinik der Universität München |
| März 1991 | Antritt einer „Hermann-und-Lilly-Schilling-Professur“ (C3) für die Forschung in der Medizin, verliehen durch den Stifterverband für die Deutsche Wissenschaft auf die Dauer von fünf Jahren |
| Sept. 1991 | Verleihung des Filmpreises der DOG für den Film „Sehen im Straßenverkehr: Informationsaufnahme und Blickverhalten des Kraftfahrers“ |
| Okt. 1992 | Berufung zum Professor für Augenheilkunde (C3 auf Lebenszeit) an der Augenklinik der Universität München |
| Dez. 1992 | Berufung zum Vorsitzenden der Verkehrskommission der DOG |
| April 1993 | Berufung in den Gemeinsamen Beirat für Verkehrsmedizin der Bundesminister für Verkehr und für Gesundheitswesen |
| Jan. 1996 | Niederlassung als Augenarzt in München |
| März 2005 | Wahl in den erweiterten Vorstand der Deutschen Gesellschaft für Verkehrsmedizin e. V. für den Fachbereich Ophthalmologie |
| April 2005 | Berufung in das Ärztekollegium des ADAC |
| 2008–2012 | Vorsitzender des Berufsverbandes der Augenärzte Deutschlands BVA, Bezirk München Stadt und Land |

## Curriculum Vitae

Professor Dr. med. Arnd Heiligenhaus
St. Franziskus-Hospital, Münster

* 1961

**Berufliche Ausbildung:**

| | |
|---|---|
| Oktober 1980 | Beginn des Studiums der Humanmedizin an der Ruhr-Universität Bochum |
| August 1982 | Ablegung der Ärztlichen Vorprüfung |
| August 1983 | Ablegung des 1. Abschnitts der Ärztlichen Prüfung |
| August 1985 | Ablegung des 2. Abschnitts der Ärztlichen Prüfung |
| September 1986 | Nach Beendigung des praktischen Jahres mit dem Wahlfach Augenheilkunde Ablegung des 3. Abschnitts der Ärztlichen Prüfung |
| November 1986 | Erteilung der Approbation als Arzt durch den Regierungspräsidenten in Düsseldorf |

**Beruflicher Werdegang:**

| | |
|---|---|
| Mai 1987 bis Juni 1988 | Assistenzarzt, Bundeswehrkrankenhaus Amberg, fachärztliche Untersuchungsstelle für Augenerkrankungen |
| November 1987 | Verleihung des Grades eines Doktors der Medizin an der Medizinischen Fakultät der Universität Bochum |
| Juli 1988 | Wissenschaftlicher Mitarbeiter an der Universitätsaugenklinik Essen |
| Juli 1991 bis Dezember 1992 | Aufenthalt am Immunology and Uveitis Service, Massachusetts Eye and Ear Infirmary, Harvard Medical School, Boston, USA, DFG-Stipendium He 1877/1-1 |
| April 1993 | Facharztprüfung im Fach Augenheilkunde vor der Ärztekammer Nordrhein |
| Mai 1993 | Oberarzt der Abteilung für Erkrankungen des vorderen Augenabschnittes, Universitätsaugenklinik Essen |
| Juli 1996 | Habilitation an der Medizinischen Fakultät der Universität Essen / Gesamthochschule für das Fach Augenheilkunde |
| Januar 1997 | Prüfer im Fach „Augenheilkunde“, Ärztekammer Nordrhein, Düsseldorf |
| Juli 1997 | Stellvertreter des Klinikdirektors |
| Juli 1999 | Leitender Arzt, Augenabteilung am St. Franziskus-Hospital, Münster; Spezialsprechstunde: entzündliche Erkrankungen der Augen |

| | |
|---|---|
| Februar 2000 | Wahl in den Vorstand der Deutschen Uveitis Arbeitsgemeinschaft |
| September 2000 | Geschäftsführer des Forschungslabors „Ophtha-Lab“ am St. Franziskus-Hospital, Münster |
| September 2002 | Wahl zum Leiter der Arbeitsgruppe „Immunologie und Infektiologie“, Sektion Kornea in der Deutschen Ophthalmologischen Gesellschaft |
| Oktober 2002 | Außerplanmäßiger Professor für das Fach Augenheilkunde an der Medizinischen Fakultät der Universität Essen |
| September 2003 | Wahl zum Schriftführer in der Sektion DOG-Uveitis |
| Mai 2006 | Aufnahme ins European Board of Ophthalmology als Prüfer im Fach Augenheilkunde |
| Januar 2007 | Mitglied des wissenschaftlichen Beirates der „Zeitschrift für Praktische Augenheilkunde“ |
| Februar 2007 | Mitglied des Editorial Board der Zeitschrift „Contempory Ophthalmology“ |
| April 2007 | Fellow of the European Board of Ophthalmology |
| Juni 2007 | Gastherausgeber des Sonderheftes bei den „Klinischen Monatsblättern für Augenheilkunde“ zum Thema „Uveitis im Kindesalter“ |
| September 2007 | Ernennung zum Mitglied der International Uveitis Study Group |
| März 2008 | Aufnahme als Juror in das Gremium der DOG zur Forschungsförderung innovativer Projekte in der Augenheilkunde |
| Oktober 2008 | Aufnahme als Herausgeber der „Klinischen Monatsblätter für Augenheilkunde“, Schwerpunktthemen |
| September 2009 | Wahl zum Sprecher der Sektion DOG-Uveitis |
| Oktober 2013 | Wissenschaftlicher Mitarbeiter am Institut für Experimentelle Ophthalmologie, Universität Münster |

**Ehrungen / Preise:**

| | |
|---|---|
| 2006 | Wissenschaftspreis der Deutschen Ophthalmo-Chirurgen, Nürnberg |
| 2009 | Clinical Uveitis Research Award, International Ocular Inflammation Society, Prag |
| 2010 | Mauno Vannas Medal, Association of Norwegian Ophthalmology, Oulu |
| 2013 | Pfizer Research Award, Leipzig |

**Curriculum Vitae**

Professor Dr. med. Christian Ohrloff
Pressesprecher der DOG

**Beruflicher Werdegang:**

| | |
|---|---|
| 1988–2012 | Direktor der Universitäts-Augenklinik Frankfurt/Main |
| Seit 2005 | Präsident der Deutsch-Chinesischen Gesellschaft für Medizin (DCGM) |
| Seit 2004 | Mitglied in der Arbeitsgruppe Hochschulmedizin des Deutschen Hochschulverbandes |
| Seit 2001 | Pressesprecher der DOG |
| 1997–2012 | Vertrauensdozent der Deutschen Forschungsgemeinschaft an der Goethe-Universität Frankfurt |
| 2010 | Von-Graefe-Preis der Deutschen Ophthalmologischen Gesellschaft (DOG) |
| 2006–2009 | Mitglied im Aufsichtsrat der Universitätsklinik Bonn |
| 2006 | Ehrenmitglied der Deutschsprachigen Gesellschaft für Intraokularlinsen-Implantation, Interventionelle & Refraktive Chirurgie (DGII) |
| 2004 | Ehrenmitglied der Ophthalmologischen Gesellschaft der Ukraine |
| 1999–2000 | Präsident der DOG |
| 1996–2001 | Mitglied des Vorstandes der Universitätsklinik Frankfurt/Main; Prodekan der Medizinischen Fakultät |
| 1996–2000 | Präsident der Deutschsprachigen Gesellschaft für Intraokularlinsen-Implantation, Interventionelle & Refraktive Chirurgie (DGII) |
| 1991–2009 | Editor-in-Chief der wissenschaftlichen Zeitschrift „Ophthalmologica“, Karger Verlag, Basel |
| 1986 | Ablehnung eines Rufs auf den Lehrstuhl für Augenheilkunde der Universitäts-Augenklinik Graz/Österreich |
| 1982–1983 | Visiting Professor im Department of Ophthalmology, University of Utah, Salt Lake City (Professoren: David Apple und Randall Olsen); Mayo Clinic, Rochester (Professor William Bourne); LSU School of Medicine, New Orleans (Professor Herbert Kaufmann); Cornell University, New York (Professor Harvey Lincoff) |
| 1982 | Ernennung zum C3-Professor an der Universität Bonn |
| 1981 | Ablehnung eines Rufs auf eine C3-Professur für Ophthalmochirurgie an der Freien Universität Berlin |
| 1979 | Oberarzt, Universitäts-Augenklinik Bonn |

| | |
|---|---|
| 1979 | Habilitation für das Lehrgebiet „Augenheilkunde und experimentelle Ophthalmologie“ an der Universität Bonn |
| 1978 | Preis der Association for Eye Research (AER), Paris |
| 1972 | Wissenschaftlicher Assistent an der Augenklinik der Universität Bonn |
| 1970–1972 | Wissenschaftlicher Assistent im Physiologisch-Chemischen Institut der Universität Freiburg/Breisgau (Professor Dr. Karl Decker). Dort Promotion zum Dr. med. |
| 1968 | Staatsexamen, Universität Freiburg/Breisgau |
| 1963 | Studium der Medizin in Frankfurt/Main, Wien, Freiburg/Breisgau, Berlin und München |

**Klinische Schwerpunkte:**

- Katarakt-, Glaukom- und Hornhautchirurgie
- plastisch-rekonstruktive Chirurgie der Lider

**Wissenschaftliche Hauptarbeitsgebiete:**

- Biochemie und Toxikologie der Katarakt
- Arzneimittelnebenwirkung am Auge
- Mikrochirurgie der Katarakt

**237 wissenschaftliche Publikationen und Buchbeiträge**

**DOG**
Deutsche Ophthalmologische
Gesellschaft

Gesellschaft
für Augenheilkunde

# DOG 2015

## Kongress-Pressekonferenz anlässlich des 113. Kongresses der Deutschen Ophthalmologischen Gesellschaft (DOG)

**DOG 2015**
1.-4. Oktober 2015
Estrel, Berlin

**Präsident der DOG**
Prof. Dr. Karl Ulrich Bartz-Schmidt
Tübingen

**Termin**: Donnerstag, 1. Oktober 2015, 12.30 bis 13.30 Uhr
**Ort:** Estrel Congress & Messe Center Berlin, Raum Paris (Erdgeschoss)
**Anschrift:** Sonnenallee 225, 12057 Berlin

## Themen und Referenten:

**Highlights und Schwerpunkte der DOG 2015**
*Professor Dr. med. Ulrich Bartz-Schmidt*
Präsident der Deutschen Ophthalmologischen Gesellschaft (DOG),
Klinikdirektor des Departments für Augenheilkunde sowie
Stellvertretender Leitender Ärztlicher Direktor des Universitätsklinikums Tübingen

**Strahlentherapie bei feuchter AMD – was bringt sie, für wen kommt sie in Frage?**
*Professor Dr. med. Norbert Bornfeld*
Direktor der Abteilung für Erkrankungen des hinteren Augenabschnittes,
Universitätsklinikum Essen

**Es geht auch ohne Tierversuch – Netzhautforschung an Zell- und Organkulturen**
*Privatdozent Dr. med. Kai Januschowski*
Forschungsbereich Ersatzmethoden zum Tierversuch, Department für Augenheilkunde,
Universitätsklinikum Tübingen; Augenklinik Sulzbach

**Farbenblindheit – die erste Gentherapie am Auge startet**
*Professor Dr. med. Dominik Fischer*
Leiter des Forschungsteams Gentherapie,
Universitäts-Augenklinik Tübingen/Universität Oxford

**Neue Netzhautzellen aus dem Labor – Fortschritte in der Therapie der AMD**
*Privatdozent Dr. med. Boris Stanzel, FEBO*
Universitäts-Augenklinik Bonn

**Nach einer Erblindung: Kann das Gehirn wieder sehen lernen?**
*Professor Dr. med. Susanne Trauzettel-Klosinski*
Leiterin der Forschungseinheit für Visuelle Rehabilitation,
Department für Augenheilkunde, Universitätsklinikum Tübingen

sowie
*Professor Dr. med. Christian Ohrloff*
Pressesprecher der Deutschen Ophthalmologischen
Gesellschaft (DOG)

**Moderation:** *Anne-Katrin Döbler,* Pressestelle DOG, Stuttgart

**Pressekontakt für Rückfragen:**
Kerstin Ullrich/Corinna Deckert
Pressestelle 113. DOG-Kongress
Postfach 30 11 20
70451 Stuttgart
Telefon: 0711 8931-641 und -309
Telefax: 0711 8931-167
ullrich@medizinkommunikation.org
www.dog-kongress.de

**Vor Ort auf dem Kongress**
**vom 1. bis 3. Oktober 2015:**
Raum Straßburg (Erdgeschoss)
Telefon: 030 6831 20010
Telefax: 030 6831 20011

**Pressestelle der DOG**
Kerstin Ullrich
Postfach 30 11 20
70451 Stuttgart
Tel.: +49 711 8931 641
Fax: +49 711 8931 984
ullrich@medizinkommunikation.org

**DOG**
Deutsche Ophthalmologische
Gesellschaft e.V.
Geschäftsstelle:
Platenstraße 1
80336 München
geschaeftsstelle@dog.org

**www.dog-kongress.de**
**www.dog.org**

**DOG**
Deutsche Ophthalmologische
Gesellschaft

Gesellschaft
für Augenheilkunde

# Bestellformular Fotos:

## DOG 2015

**DOG 2015**
1.-4. Oktober 2015
Estrel, Berlin

**Präsident der DOG**
Prof. Dr. Karl Ulrich Bartz-Schmidt
Tübingen

## Vorab-Pressekonferenz anlässlich des 113. Kongresses der Deutschen Ophthalmologischen Gesellschaft (DOG)

**Termin**: Donnerstag, 24. September 2015, 11.00 bis 12.00 Uhr
**Ort:** Tagungszentrum im Haus der Bundespressekonferenz, Raum 1/2
**Anschrift:** Schiffbauerdamm 40/Ecke Reinhardtstraße 55,
10117 Berlin-Mitte

Bitte schicken Sie mir folgende(s) Foto(s) per E-Mail:

- o Professor Dr. med. Ulrich Bartz-Schmidt
- o Privatdozent Dr. med. Thomas Neß
- o Professor Dr. med. Wolf Lagrèze
- o Professor Dr. med. Klaus Rüther
- o Professor Dr. rer. nat. Dr. med. Bernhard Lachenmayr
- o Professor Dr. med. Arnd Heiligenhaus
- o Professor Dr. med. Christian Ohrloff

| | |
|---|---|
| Vorname: | Name: |
| Redaktion: | Ressort: |
| Straße, Nr.: | PLZ/Ort: |
| Telefon: | Fax: |
| E-Mail-Adresse: | Unterschrift: |

**Bitte an 0711 8931-167 zurückfaxen oder per Mail an:**
**ullrich@medizinkommunikation.org**

**Pressekontakt für Rückfragen:**
Kerstin Ullrich/Corinna Deckert
Pressestelle 113. DOG-Kongress
Postfach 30 11 20
70451 Stuttgart
Telefon: 0711 8931-641 und -309
Telefax: 0711 8931-167
ullrich@medizinkommunikation.org
www.dog-kongress.de

**Vor Ort auf dem Kongress**
**vom 1. bis 3. Oktober 2015:**
Raum Straßburg (Erdgeschoss)
Telefon: 030 6831-20010
Telefax: 030 6831-20011

**Pressestelle der DOG**
Kerstin Ullrich
Postfach 30 11 20
70451 Stuttgart
Tel.: +49 711 8931 641
Fax: +49 711 8931 984
ullrich@medizinkommunikation.org

**DOG**
Deutsche Ophthalmologische
Gesellschaft e.V.
Geschäftsstelle:
Platenstraße 1
80336 München
geschaeftsstelle@dog.org

**www.dog-kongress.de**
**www.dog.org**